

Dolore episodico intenso e tumore della prostata metastatico: un caso clinico

DAVIDE ADRIANO SANTEUFEMIA¹, GIAMMARIA MIOLO²

¹SSD Oncologia, Presidio Ospedaliero di Alghero, ATS Sardegna, Alghero (SS); ²Oncologia Medica Preventiva, Centro di Riferimento Oncologico (CRO), Aviano (PN).

Pervenuto il 10 marzo 2019.

Riassunto. Il dolore legato al frequente coinvolgimento secondario dell'osso può condizionare negativamente la qualità della vita dei pazienti affetti da tumore della prostata metastatico. Un suo adeguato inquadramento diagnostico è importante per ottimizzarne il trattamento. Descriviamo il caso di un paziente affetto da breakthrough cancer pain trattato con fentanil sublinguale.

Parole chiave. Dolore oncologico intenso, prostata, metastasi ossee, fentanil sublinguale.

Breakthrough cancer pain in metastatic prostate adenocarcinoma: a case report.

Summary. The pain associated with frequent secondary bone involvement can negatively affect the quality of life of patients affected by metastatic prostate cancer. Its proper diagnostic framework is important to optimize the treatment. We describe the case of a patient suffering from breakthrough cancer pain treated with sublingual fentanyl.

Parole chiave. Breakthrough cancer pain, prostate, bone metastases, sublingual fentanyl.

Introduzione

Il carcinoma della prostata è diventato la neoplasia più frequente, a partire dai 50 anni d'età, negli uomini del nostro Paese, rappresentando oltre il 20% di tutti i tumori diagnosticati¹. Nel 2018, in Italia, sono state stimate circa 35.000 nuove diagnosi della malattia e circa 7200 decessi sono stati attribuibili a essa nel 2015¹.

I pazienti affetti da malattia metastatica rappresentano una piccola, ma clinicamente significativa, percentuale di questi nuovi casi. In queste persone, generalmente, l'osso, seguito dal polmone e dal fegato, rappresenta la sede elettiva di metastatizzazione (oltre l'80% dei casi)². Nel corso della loro storia, approssimativamente la metà di questi pazienti svilupperà complicanze, definite "skeletal-related event" (SRE), correlate al coinvolgimento secondario dell'osso. La necessità, infatti, di sottoporre l'osso a un trattamento radioterapico palliativo con finalità antalgica oppure a un intervento di chirurgia ortopedica per stabilizzarlo; la comparsa di una frattura patologica, di una compressione midollare, o ancora, di ipercalcemia maligna rappresentano tutti SRE che determinano peggioramento della qualità della vita dei pazienti, comportando un incremento significativo di morbilità, mortalità e non ultimo dei costi per il SSN³.

Il dolore, si può facilmente intuire, rappresenta quindi una delle problematiche che più affligge questi malati e, in effetti, approssimativamente l'84% dei pazienti oncologici presenta, nel corso della propria esperienza di malattia, dolore moderato-severo con una chiara prevalenza negli stadi avanzati⁴. È inoltre importante sottolineare come l'accezione dolore,

intesa secondo la definizione della International Association for the Study of Pain (IASP) del 1986, come «un'esperienza sensoriale ed emozionale spiacevole associata a danno tissutale, in atto o potenziale o descritta in termini di danno» sia, nel paziente neoplastico, in genere "arricchita" da tante altre componenti che sono perlopiù espressione di determinate condizioni psicologiche, sociali, spirituali. Alla componente puramente fisica del sintomo, infatti, si possono sommare aspetti negativi, legati per esempio al trattamento (come gli effetti collaterali delle terapie intraprese), oppure alla sofferenza psico-affettiva (solitudine, incertezza per il proprio futuro, ansia, depressione, irritabilità, rabbia, paura della morte) o alla perdita delle proprie capacità fisiche.

In questi casi il sintomo dolore rappresenta molto più che un semplice sintomo, divenendo un problema di enorme importanza sanitaria e sociale: il cosiddetto "dolore totale" da cancro, che è espressione di sofferenza non solo del malato ma anche dei suoi familiari. Si intuisce quindi l'importanza nella pratica clinica di inquadrare e trattare adeguatamente il dolore oncologico: di seguito riportiamo un caso clinico esemplificativo.

Descrizione del caso

Nel novembre 2016 giunse alla nostra osservazione il signor M. P. Il paziente, cuoco di anni 60 e con nessuna comorbilità riferita in anamnesi, faceva risalire l'esordio dei suoi problemi a qualche mese prima, quando, in stato di apparente buona salute, aveva cominciato a lamentare la comparsa di saltuari do-

lori aspecifici localizzati prevalentemente in sede dorso-lombare. Per tale motivo aveva successivamente assunto terapia anti-infiammatoria con FANS (ibuprofene per os) con scarso beneficio. Nel periodo seguente, infatti, tale sintomatologia aveva assunto carattere ingravescente associandosi a progressivo manifestarsi di astenia, ipoessia con importante calo ponderale (circa 10 kg in 2 mesi). In particolare, il dolore al rachide era diventato continuo (NRS=9) e gravato da frequenti recrudescenze legate ai normali movimenti e cambi di postura che il paziente effettuava durante lo svolgimento delle proprie normali attività della vita quotidiana ma, soprattutto, durante il lavoro. Il disturbo era diventato tale da condizionarne negativamente anche il sonno (descritto come non ristoratore), l'umore (nervosismo, irritabilità) e conseguentemente le relazioni interpersonali sia al lavoro che in famiglia.

Per questo motivo aveva deciso di presentarsi spontaneamente, nel novembre 2016, in Pronto Soccorso e, dopo essere stato visitato, veniva sottoposto a una radiografia del rachide dorso-lombosacrale che mostrava la presenza di svariate lesioni secondarie di tipo addensante, che determinavano un marcato sovvertimento strutturale osseo a livello dei tratti di colonna esaminati. All'esame obiettivo appariva in condizioni generali mediocri con ECOG Performance status pari a 2. La *facies* era terrea. In sede sovraclaveare sinistra era apprezzabile la presenza di una linfadenopatia di circa 2 cm, dura, fissa sui piani sottostanti. La digitopressione del rachide evocava vivo dolore (NRS=9) in corrispondenza del rachide *in toto* e soprattutto nel tratto dorso-lombare. Il fegato era palpabile sotto l'arcata costale in inspirazione profonda. All'esplorazione rettale la prostata appariva di consistenza duro lignea. Gli esami ematochimici evidenziavano, in particolare, incremento del PSA totale (>1000.00 ng/ml) e della fosfatasi alcalina (>854 U/L). Al paziente, che veniva ricoverato per gli ulteriori accertamenti del caso, veniva immediatamente impostata terapia antalgica con ossicodone/naloxone 20 mg/10 mg 1 cp x 2 die (ore 9:00-21:00) paracetamolo 1000 mg 1 cp x 3 die (ore 7:00-15:00-23:00), diclofenac retard 75 mg 1 cp die ore 8:00 (previa gastroprotezione) e infine al bisogno prescritta morfina solfato sottocute.

Il malato veniva quindi sottoposto a biopsia prostatica con riscontro istologico di adenocarcinoma Gleason score 4 + 4 (8) e ulteriori esami di stadiazione. In particolare, una TC total body m.d.c evidenziava, in sede prostatica, la presenza della nota neoplasia (estesa a interessare le vescichette seminali e la parete vescicale), la presenza di plurimi secondarismi linfonodali (in sede retroclaveare bilaterale, nel mediastino, in sede retrocrurale, intraortocavale, lombo aortica e periliaca) e ossei (tavolato cranico in sede temporale bilaterale, rachide *in toto*). La scintigrafia ossea e i successivi dettagli radiografici confermavano il coinvolgimento secondario pressoché *in toto* dello scheletro (coste, femori, omero, rachide, cranio).

Dopo due giorni di terapia riferiva miglioramento della sintomatologia dolorosa (NRS=6) pur persistendo i picchi di dolore (NRS 8) scatenati involontariamente in occasione di determinati movimenti (soprattutto il passaggio dal clino all'ortostatismo). Per tale motivo veniva prescritto al paziente (che intanto aveva cominciato terapia con bicalutamide 50 mg 1 cp die in previsione della somministrazione dell'LHRH analogo) incremento della posologia dell'ossicodone/naloxone a 40 mg/15 mg x 2 die (ore 9:00-21:00) con ottenimento dopo qualche giorno di controllo del dolore (NRS=2) e miglioramento della qualità del sonno e dell'umore. Veniva inoltre effettuata valutazione ortopedica (prescrizione di busto e collare) e radioterapica (trattamento radiante con finalità palliativa sul rachide dorsale, sede di lieve avvallamento da parziale crollo di D6 evidenziato alla TC (figura 1). Considerata però la persistenza dell'insorgenza (soprattutto dopo movimento) di circa 3 episodi giornalieri di riesacerbazione del dolore (NRS=8 come intensità e della riferita durata di circa 30' ciascuno) si modificava la terapia al bisogno con fentanil citrato compresse sublinguali 100 µg ottenendo subito iniziale beneficio (NRS=4). Dopo successivo incremento del dosaggio dello stesso farmaco a 200 µg l'uomo riferiva soddisfacente analgesia (NRS=0).

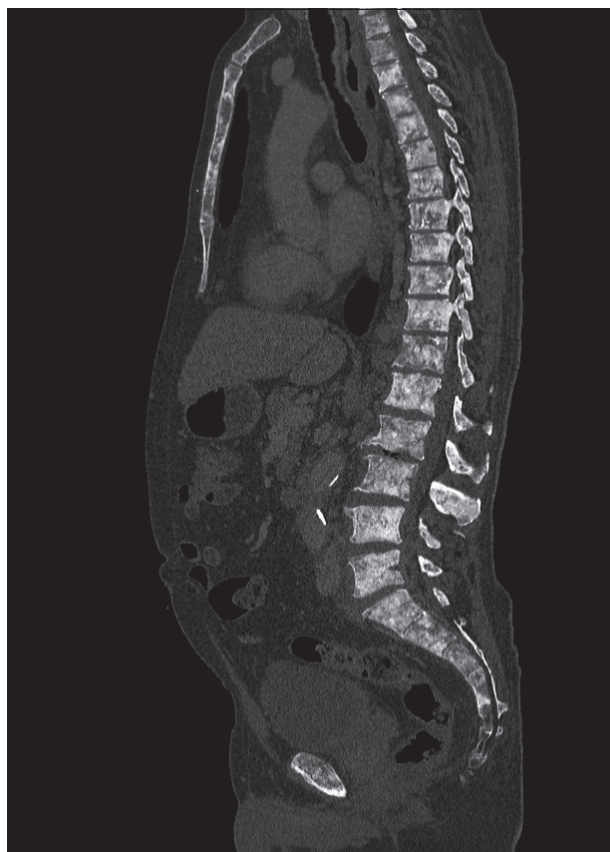


Figura 1. Dettaglio TC del rachide: evidenza di multiple lesioni secondarie addensanti. Lieve avvallamento da parziale crollo della limitante somatica superiore di D6.

Nel periodo seguente (dicembre 2016) veniva cominciato trattamento chemio-ormonoterapico associando alla somministrazione dell'LH-RH analogo chemioterapia endovenosa (docetaxel 75 mg/m² trisettimanale). Durante il trattamento chemioterapico, effettuato per un totale di 6 cicli (da dicembre a marzo 2017) si assisteva a un progressivo miglioramento della cenestesi del paziente (scomparsa del dolore, cambiamento favorevole del tono dell'umore, incremento ponderale con contemporanea normalizzazione dei valori del PSA e della fosfatasi alcalina) che riprendeva a svolgere normalmente tutte le proprie normali attività quotidiane. La terapia antalgica veniva inoltre gradatamente ridotta a ossicodone/naloxone 10 mg/5 mg 1 cp x 2 die. Ad aprile 2017 la TC di ristadiatione mostrava risposta parziale di malattia.

Il paziente, che nel frattempo proseguiva trattamento ormonale, trovava (con sua grande soddisfazione) un nuovo impiego e decideva di trasferirsi (giugno 2017) e proseguire le proprie cure in un'altra Regione.

Discussione

Il caso descritto sottolinea, ancora una volta, l'importanza di un corretto inquadramento diagnostico e di un adeguato trattamento del dolore da cancro. Ciò appare ancora più rilevante se si tiene conto del fatto che il suo sfavorevole impatto sulla qualità della vita del paziente può, di riflesso, condizionare negativamente anche quella dei familiari.

La presenza di un'esacerbazione transitoria del dolore, conseguente a determinati movimenti o cambi di postura, caratterizzata da elevata intensità e insorta su un dolore di fondo ben controllato dalla terapia con oppiacei ha, nel nostro caso, orientato alla diagnosi di breakthrough cancer pain (BTcP). Il BTcP tipicamente insorge in maniera episodica (1-4 episodi al giorno), intensa, rapida e in media ha una breve durata: circa 30-60 minuti⁵. La personalizzazione della sua terapia dovrebbe mirare al conseguimento di un'adeguata gestione degli episodi di dolore (cercando di ridurre frequenza e intensità) ed evitando, allo stesso tempo, un livello non accettabile di eventi avversi legati a un sovradosaggio di farmaci. Gli analgesici impiegati nel trattamento del BTcP dovrebbero pertanto essere caratterizzati dalla facilità della loro assunzione, dalla rapidità della loro azione e da un'emivita sufficientemente breve per evitare il potenzia-

le sovradosaggio derivante dalla somministrazione contemporanea "around the clock" di altri oppioidi.

In questo contesto, la disponibilità di varie formulazioni a base di fentanil rappresenta una valida arma a disposizione del clinico, consentendo la possibilità di poter offrire al paziente un trattamento che si caratterizza per la rapidità della comparsa di azione (inferiore ai 15 minuti) e una durata non eccessiva (inferiore alle 2 ore)⁶. Questi agenti, denominati ROO (rapid-onset-opioids), si sono mostrati efficaci nel trattamento del BTcP. Il loro utilizzo è raccomandato in presenza di un dosaggio di oppioidi di base almeno equivalente a 60 mg di morfina solfato.

Nel caso riportato, il controllo del BTcP è stato ottenuto con successo grazie alla somministrazione al bisogno di compresse sublinguali di fentanil citrato.

In conclusione, la precoce integrazione della terapia antalgica con le specifiche terapie antineoplastiche del caso ha determinato un importante miglioramento della qualità della vita del nostro paziente.

Dichiarazioni: questo lavoro è stato realizzato con un contributo non vincolante di Kyowa Kirin.

Conflitto di interessi: D.A.S. percepisce diritti d'autore da Il Pensiero Scientifico Editore - soggetto portatore di interessi commerciali in ambito medico-scientifico; G.M. dichiara l'assenza di conflitto di interessi.

Bibliografia

1. Associazione Italiana di Oncologia Medica (AIOM), Associazione Italiana Registri Tumori (AIRTUM), Fondazione AIOM, Progressi delle Aziende Sanitarie per la Salute in Italia (PASSI). [Internet]. I numeri del cancro in Italia, 2018. Brescia: Intermedia Editore, 2018. [cited 2019, February 24]. Available from: <http://www.aiom.it/i-numeri-del-cancro-in-italia/>
2. Bubendorf L, Schöpfer A, Wagner U, et al. Metastatic patterns of prostate cancer: an autopsy study of 1,589 patients. *Hum Pathol* 2000; 31: 578-83.
3. Berruti A, Tucci M, Mosca A, et al. Predictive factors for skeletal complications in hormone-refractory prostate cancer patients with metastatic bone disease. *Br J Cancer* 2005; 93: 633-8.
4. Van den Beuken-van Everdingen MH, de Rijke JM, Kessels AG, et al. Prevalence of pain in patients with cancer: a systematic review of the past 40 years. *Ann Oncol* 2007; 18: 1437-49.
5. Zeppetella G. Opioids for cancer breakthrough pain: a pilot study reporting patient assessment of time to meaningful pain relief. *J Pain Symptom Manage* 2008; 35: 563-7.
6. Mercadante S. The use of rapid onset opioids for breakthrough cancer pain: the challenge of its dosing. *Crit Rev Oncol* 2011; 80: 460-5.

Indirizzo per la corrispondenza:
Dott. Davide Adriano Santeufemia
SSD Oncologia Presidio Ospedaliero di Alghero
ATS Sardegna
Via Don Minzoni
07041 Alghero (Sassari)
E-mail: davidesanteufemia@gmail.com