

Identificazione di mutazioni driver nel tumore del polmone non a piccole cellule mediante biopsia liquida: fusione di RET e terapia con pralsetinib

MARCO RUSSANO¹

¹Oncologia Medica, Policlinico Universitario Campus Bio-Medico di Roma.

Pervenuto il 1° dicembre 2020. Accettato il 4 dicembre 2020.

Riassunto. I progressi nella conoscenza della biologia tumorale hanno portato all'identificazione di nuovi driver molecolari nel tumore del polmone non a piccole cellule. La ricerca di queste alterazioni dovrebbe essere effettuata soprattutto in pazienti giovani e non fumatori, al fine di garantire l'accesso a terapie a bersaglio molecolare. In particolare, mutazioni di RET si verificano nell'1-2% degli adenocarcinomi polmonari e sono il bersaglio terapeutico di farmaci innovativi come il pralsetinib. Le nuove metodiche di diagnostica molecolare come la Next Generation Sequencing consentono di effettuare una profilazione genomica completa sia su campioni tissutali sia su prelievo ematico. La biopsia liquida può essere estremamente vantaggiosa, trattandosi di un test semplice, non invasivo e ripetibile. Riportiamo il caso di una donna non fumatrice, affetta da adenocarcinoma polmonare metastatico non responsivo a chemioterapia e immunoterapia. Mediante biopsia liquida è stata riscontrata mutazione di RET (RET-KIF5B fusion). La paziente è stata dunque avviata a terapia con pralsetinib, ottenendo una risposta radiologica precoce e un significativo beneficio clinico.

Parole chiave. Biopsia liquida, pralsetinib, RET, tumore del polmone.

Detection of novel driver mutations in liquid biopsy: case report of a RET-positive lung adenocarcinoma treated with pralsetinib.

Summary. Advances in cancer biology research led to the identification of new molecular drivers in non-small cell lung cancer. These alterations should be searched especially in young and never-smoker patients, in order to ensure access to targeted therapies. In particular, RET mutations occur in 1-2% of lung adenocarcinomas and represent the molecular target of innovative treatments such as pralsetinib. The Next Generation Sequencing provides a comprehensive genomic profiling both on tissue and blood sampling. The liquid biopsy could be extremely advantageous, as it is a simple, non-invasive and repeatable test. We report the case of a non-smoker woman with metastatic lung adenocarcinoma unresponsive to chemotherapy and immunotherapy. RET mutation (RET-KIF5B fusion) was found by liquid biopsy. The patient started therapy with pralsetinib obtaining an early radiological response and a significant clinical benefit.

Key words. Liquid biopsy, non small cell lung cancer, pralsetinib, RET.

Introduzione

Negli ultimi decenni, i progressi della ricerca nell'ambito della caratterizzazione genomica tumorale hanno portato all'identificazione di numerose alterazioni biomolecolari nel cancro del polmone non a piccole cellule. Alcune di esse rappresentano i target per le cosiddette "terapie a bersaglio molecolare", che hanno rivoluzionato il panorama di trattamento della malattia avanzata, dimostrandosi notevolmente più efficaci e meglio tollerate delle terapie convenzionali¹.

Le mutazioni a carico di EGFR, ALK, ROS1, BRAF sono biomarcatori predittivi di risposta a inibitori tirosin-chinasici (TKi) già approvati e rimborsati in Italia, e devono pertanto essere ricercate alla diagnosi di neoplasia polmonare non a piccole cellule in stadio avanzato^{2,3}. Tuttavia, l'avvento delle nuove metodiche di profilazione genomica, in particolare la Next Generation Sequencing (NGS), ha ampliato la conoscenza della biologia tumorale e consentito l'acquisizione di driver aggiuntivi⁴. Alterazioni di RET, MET, HER2 e NTRK, seppur rare, sono divenute bersaglio di trat-

tamenti specifici che hanno già mostrato profili di tollerabilità ed efficacia estremamente favorevoli al loro sviluppo clinico⁵. Sebbene tali terapie non siano ancora approvate o rimborsate nel nostro Paese, i risultati ottenuti da studi di fase I e II incoraggiano una caratterizzazione molecolare più estesa al fine di garantire l'accesso a terapie innovative all'interno di trial clinici o programmi di accesso allargato.

Tali mutazioni sono più comuni in pazienti giovani e non fumatori, e sono pressoché esclusive dell'istotipo adenocarcinoma. Generalmente identificano una malattia molto aggressiva, con elevata tendenza a sviluppare metastasi encefaliche, associata a prognosi severa se non trattata tempestivamente con terapie target.

In particolare, alterazioni del gene RET (mutazioni o traslocazioni) si verificano in circa l'1-2% degli adenocarcinomi polmonari⁶. Già due farmaci inibitori, pralsetinib e seliperatinib, hanno ricevuto l'approvazione da parte della Food and Drug Administration (FDA) sulla base di risultati strabilianti ottenuti in studi di fase I/II^{7,8}. Lo studio ARROW ha documentato tassi di risposta obiettiva (ORR) a pralsetinib in

oltre la metà dei pazienti precedentemente trattati con chemioterapia a base di platino, e in circa il 70% dei pazienti naïve⁹. Nello studio con selpercatinib (LIBRETTO-001), nei pazienti pretrattati, la proporzione di risposte obiettive è stata superiore al 60% raggiungendo tassi superiori all'80% nei pazienti che non avevano ricevuto altre linee di trattamento¹⁰. A oggi, solo pralsetinib è disponibile in Italia attraverso un Programma di accesso pre-approvazione (PAAP).

La ricerca dei nuovi driver molecolari non è esame di routine nella pratica clinica, sebbene sostenuta da evidenze sempre maggiori e già raccomandata da linee guida nazionali e internazionali. Inoltre, solo pochi centri possono usufruire delle nuove metodiche di diagnostica molecolare, quali la NGS, che sono in grado di fornire una profilazione genomica complessa, non solo su tessuto neoplastico ma anche su fluidi biologici, soprattutto il sangue. A tal proposito, negli ultimi anni la ricerca scientifica ha raccolto dati crescenti e promettenti circa l'utilizzo della cosiddetta "biopsia liquida". Essa consiste nell'analisi di componenti ematici, tra cui acidi nucleici (DNA, RNA, microRNA) ed elementi cellulari (cellule tumorali, cellule immunitarie, piastrine, esosomi), da cui è possibile trarre informazioni diagnostiche, prognostiche e predittive di trattamento antitumorale¹¹⁻¹⁴. Se in futuro è possibile prevedere molteplici campi di applicazione, nell'attuale pratica clinica la biopsia liquida è volta all'analisi del DNA tumorale circolante, e ha ottenuto l'approvazione unicamente nella ricerca di mutazioni EGFR¹⁵. Tuttavia, studi recenti mostrano un'elevata concordanza tra i risultati ottenuti in biopsia liquida e biopsia tissutale anche nella identificazione di altri driver biomolecolari¹⁶⁻¹⁸. Sebbene la biopsia tissutale debba essere considerata lo standard per la tipizzazione istologica e biologica della malattia tumorale, la biopsia liquida offre indiscutibili vantaggi: è un esame non invasivo, semplice e ripetibile, smaschera l'eterogeneità tumorale e può effettuarsi nei casi in cui la biopsia tissutale non sia fattibile (per es., metastasi encefaliche) o il campione non risulti adeguato per l'esecuzione delle indagini molecolari^{19,20}.

In questo contesto, presentiamo il caso clinico di una paziente affetta da adenocarcinoma polmonare in stadio avanzato, avviata a trattamento con pralsetinib grazie all'identificazione di fusione di RET mediante biopsia liquida su sangue.

Caso clinico

Una donna, assistente di volo, non fumatrice, riceveva diagnosi di neoplasia polmonare al III stadio (malattia operabile) all'età di 55 anni. Nel marzo 2015 veniva sottoposta a intervento chirurgico di lobectomia superiore sinistra e linfadenectomia mediastinica. L'esame istologico deponiva per adenocarcinoma polmonare scarsamente differenziato pT1bN2. Venivano effettuate indagini molecolari risultando negative per mutazioni a carico di EGFR, ALK e ROS1; veniva in-

vece riportata espressione di PD-L1 pari al 10% nelle cellule tumorali. Seguiva trattamento chemioterapico (quattro cicli secondo cisplatino e vinorelbina) e radioterapia mediastinica con intento adiuvante. La paziente veniva dunque avviata a follow-up clinico-strumentale.

Due anni più tardi (dicembre 2017), in seguito a rialzo marcatore effettua approfondimento radiologico mediante PET-Tc total body con FDG. L'esame documentava lesioni ripetitive linfonodali e ossee. Si decideva di eseguire biopsia linfonodale sottopettorale sinistra con riscontro di metastasi da adenocarcinoma polmonare. Eseguita nuovamente profilazione molecolare risultata negativa per mutazioni di EGFR, ALK e ROS1; espressione PD-L1 pari al 40%.

Nel febbraio 2018 la paziente veniva dunque avviata a trattamento chemioterapico di I linea mediante carboplatino e pemetrexed (4 cicli) e successiva terapia di mantenimento con pemetrexed in monoterapia. Il trattamento veniva sospeso dopo cinque mesi per tossicità renale. Si eseguiva altresì radioterapia nodale e ossea (VII vertebra cervicale). La rivalutazione strumentale eseguita mediante Tc TB mdc e RMN rachide con mdc a settembre 2019 mostrava progressione di malattia linfonodale e metastasi ossee di nuova comparsa (lesioni ripetitive dorso-lombari successivamente radio-trattate).

Per tale motivo, nel settembre 2019 la paziente iniziava immunoterapia di II linea con atezolizumab (1200 mg ogni tre settimane) e trattamento con inibitore del riassorbimento osseo (denosumab 120 mg ogni 4 settimane). La prima rivalutazione radiologica eseguita mediante Tc TB mdc deponiva per stabilità di malattia. La paziente proseguiva pertanto medesimo trattamento mantenendo un buon performance status (PS ECOG 0) in assenza di tossicità di rilievo.

Nel marzo 2020, dopo VIII cicli di immunoterapia, veniva tuttavia documentata una progressione sistemica, sostenuta da metastasi nuova comparsa a livello linfonodale, osseo (multipli segmenti scheletrici) ed epatico.

Al fine di ricercare eventuali alterazioni genomiche non precedentemente identificate, si decideva di eseguire profilazione molecolare mediante NGS; ma il tessuto tumorale disponibile risultava insufficiente (*sample failure*) per l'analisi genomica. Si optava pertanto per biopsia liquida (FoundationOne®Liquid). Nel frattempo, in assenza di valide opzioni terapeutiche di III linea, si favoriva arruolamento a trial clinico con terapia di combinazione immunoterapica presso altra sede. La prima Tc total body con mdc di rivalutazione (giugno 2020) mostrava ulteriore progressione ossea ed epatica di malattia. Si documentava inoltre progressivo peggioramento clinico (astenia severa, febbre serotina e dolori addominali) e alterazione significativa degli indici di funzionalità epatica agli esami ematochimici.

In assenza di mutazioni target la paziente sarebbe stata avviata a trattamento chemioterapico palliativo in simultaneus care, senonché la biopsia liquida ha rivelato la presenza di mutazione a carico di RET

(RET-KIF5B fusion). Tale riscontro ha reso possibile la terapia a bersaglio molecolare con pralsetinib. In attesa di iniziare trattamento, in quanto non ancora approvato in Italia ma disponibile unicamente mediante PAAP, la paziente è stata sottoposta a nuovo esame radiologico di rivalutazione. La Tc TB mdc del 3 agosto 2020 ha mostrato la comparsa di due millimetriche lesioni encefaliche in sede frontale (poi confermate in esame RMN) e una netta progressione epatica con sovertimento morfostrutturale dell'emifegato di destra.

Quando la paziente ha iniziato terapia con pralsetinib (il 14 agosto 2020) gli esami ematici depongono per insufficienza epatica incipiente (incremento significativo delle transaminasi e lieve iperbilirubinemia). Il beneficio clinico è stato immediato, con miglioramento ematochimico e scomparsa della febbre e dei dolori addominali già alla prima settimana di terapia. Il decorso clinico è stato tuttavia complicato da polmonite e sindrome coronarica acuta a meno da un mese dall'inizio della terapia e per la quale la paziente è stata sottoposta a intervento cardiocirurgico di duplice ByPass Aortocoronarico (10 settembre 2020) con successiva diastasi della sutura e raccolta fluida di verosimile natura infiammatoria/ascessuale. Sebbene tale evento non sia ascrivibile a terapia antitumorale, ne ha tuttavia determinato l'interruzione momentanea anche alla luce delle possibili tossicità (quali anemia e ipertensione). Si decideva di valutare la ripresa del

trattamento con pralsetinib solo a risoluzione del quadro cardiologico e in caso di documentata efficacia del trattamento. Per tale motivo la paziente ha effettuato Tc TB mdc a circa un mese dalla terapia con pralsetinib (15 settembre 2020). Tale esame ha documentato riduzione dimensionale delle lesioni metastatiche encefaliche ed epatiche e interessamento scheletrico pluridistrettuale invariato. Al contempo gli indici di funzionalità epatica sono risultati nella norma.

La paziente ha ripreso terapia con pralsetinib già in corso di riabilitazione cardiologica presentando un progressivo miglioramento clinico. La seconda rivalutazione radiologica (Tc TB mdc) eseguita a fine ottobre ha confermato la risposta al trattamento: meno evidenti le lesioni encefaliche precedentemente documentate, ulteriormente ridotte le metastasi epatiche, stabilità dei reperti ossei e delle linfadenopatie note (figura 1).

La paziente sta attualmente proseguendo terapia con pralsetinib a dosi ridotte per tossicità (anemia, neutropenia e ipofosfatemia), in assenza di alterazioni ematochimiche e sintomatologia di rilievo (figura 2).

Discussione e conclusioni

La terapia con pralsetinib si è rivelata sin da subito efficace determinando un immediato beneficio clinico e una risposta radiologica precoce, anche a livello

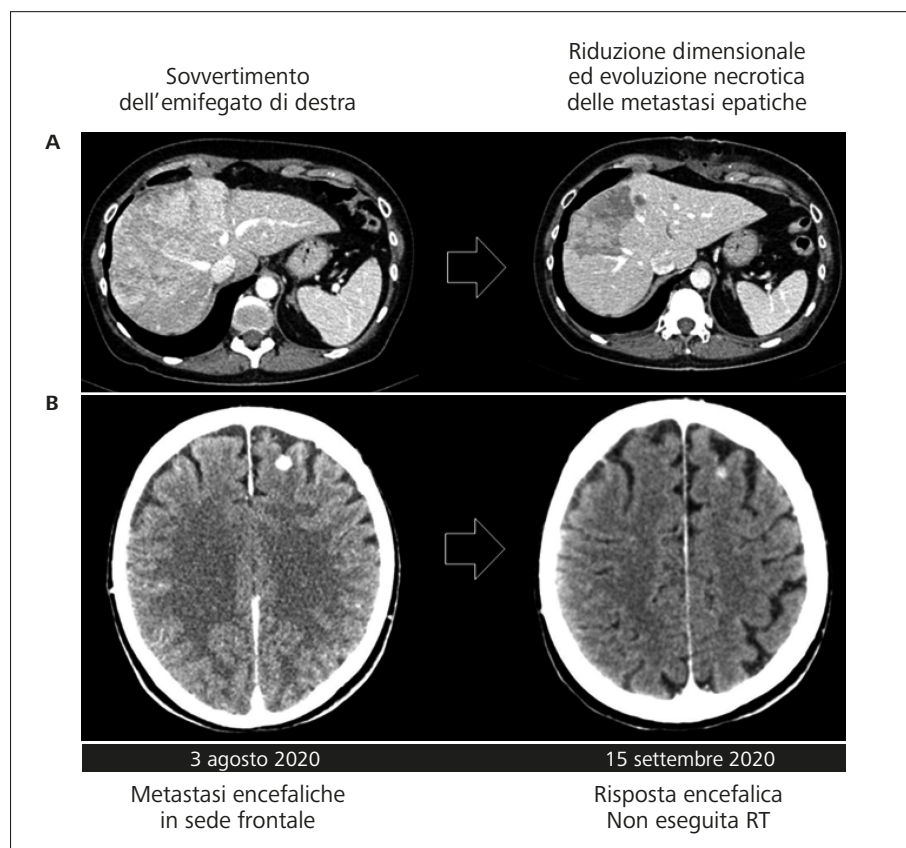


Figura 1. Prima rivalutazione di malattia in corso di terapia con pralsetinib. La figura mostra la riduzione dimensionale con evoluzione necrotica delle metastasi epatiche (A) e la risposta al trattamento in sede encefalica (B).

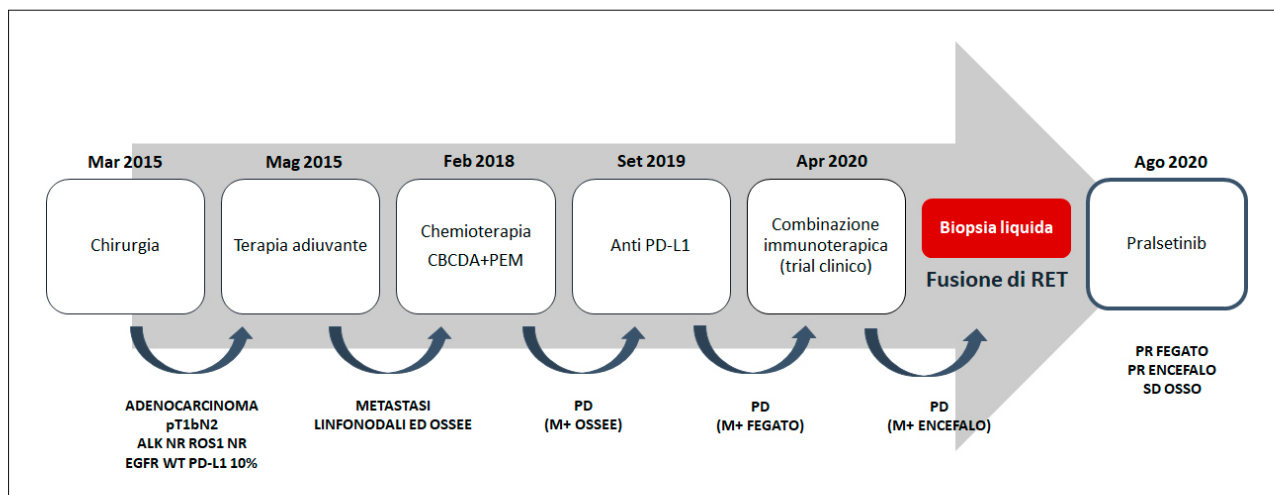


Figura 2. Le tappe terapeutiche.

encefalico. Se non fosse stata rinvenuta mutazione di RET, la paziente non avrebbe avuto altre opzioni terapeutiche se non di pertinenza chemioterapica, già rivelatesi inefficaci e invalidanti. La prognosi sarebbe stata da definirsi molto severa, con esito infausto a breve termine. Viceversa, l'incredibile risultato ottenuto con pralsetinib si traduce in un sicuro beneficio in termini di qualità di vita e sopravvivenza, procrastinando l'iter palliativo a data da destinarsi.

Questa esperienza testimonia la necessità di estendere la ricerca dei driver molecolari nel tumore del polmone non a piccole cellule, specie in pazienti non fumatori, al fine di accedere a terapie a bersaglio molecolare che, se non ancora approvate o rimborsate, potrebbero essere disponibili nell'ambito di trial clinici o programmi di accesso allargato. Sarebbe peraltro auspicabile che una profilazione molecolare completa venga effettuata già alla diagnosi così da impostare la strategia terapeutica più adeguata. Andrebbe peraltro ripetuta qualora si voglia individuare mutazioni di resistenza e/o nuovi target molecolari.

La biopsia liquida dovrebbe essere presa in considerazione specie quando la biopsia tissutale non sia possibile o il campione risulti inadeguato per la conduzione dei test di diagnostica molecolare. Anzi, in taluni casi, potrebbe fornire informazioni aggiuntive o risultare addirittura più vantaggiosa, rivelandosi uno strumento prezioso, in grado di identificare molteplici biomarcatori e favorire l'accesso a terapie target che sarebbero altrimenti impossibili.

Conflitto di interessi: MR ha ricoperto ruolo di Speaker Bureau/consultant per Roche, BMS, MSD, Boehringer Ingelheim, AstraZeneca.

Bibliografia

- Ferrara MG, Di Noia V, D'Argento E, et al. Oncogene-addicted non-small-cell lung cancer: treatment opportunities and future perspectives. *Cancers (Basel)* 2020; 12: 1196.
- Schildgen V, Schildgen O. Routine molecular profiling of patients with NSCLC. *Lancet* 2016; 388: 1054.
- Gobbini E, Galetta D, Tiseo M, et al. Molecular profiling in Italian patients with advanced non-small-cell lung cancer: an observational prospective study. *Lung Cancer* 2017; 111: 30-7.
- Tsoulos N, Papadopoulou E, Metaxa-Mariatou V, et al. Tumor molecular profiling of NSCLC patients using next generation sequencing. *Oncol Rep* 2017; 38: 3419-29.
- Lamberti G, Andrini E, Sisi M, et al. Beyond EGFR, ALK and ROS1: current evidence and future perspectives on newly targetable oncogenic drivers in lung adenocarcinoma. *Crit Rev Oncol Hematol* 2020; 156: 103119.
- Tan AC, Seet AOL, Lai GGY, et al. Molecular characterization and clinical outcomes in RET-rearranged NSCLC. *J Thorac Oncol* 2020; 15: 1928-34.
- Markham A. Pralsetinib: first approval. *Drugs* 2020; 80: 1865-70.
- Markham A. Selpercatinib: first approval. *Drugs* 2020; 80: 1119-24.
- Gainor JF, Curigliano G, Kim D, et al. Registrational dataset from the phase I/II ARROW trial of pralsetinib (BLU-667) in patients (pts) with advanced RET fusion+ non-small cell lung cancer (NSCLC). *J Clin Oncol* 2020; 38 (suppl): 9515-9515.
- Drilon A, Oxnard GR, Tan DSW, et al. Efficacy of selpercatinib in RET fusion-positive non-small-cell lung cancer. *N Engl J Med* 2020; 383: 813-24.
- Rijavec E, Coco S, Genova C, Rossi G, Longo L, Grossi F. Liquid biopsy in non-small cell lung cancer: highlights and challenges. *Cancers (Basel)* 2019; 12: 17.
- Zhang W, Xia W, Lv Z, et al. Liquid biopsy for cancer: circulating tumor cells, circulating free DNA or exosomes? *Cell Physiol Biochem* 2017; 41: 755-68.
- Crowley E, Di Nicolantonio F, Loupakis F, et al. liquid biopsy: monitoring cancer-genetics in the blood. *Nat Rev Clin Oncol* 2013; 10: 472-84.
- Alix-Panabieres C, pantel K. Clinical applications of circulating tumor cells and circulating tumor DNA as liquid biopsy. *Cancer Discov* 2016; 6: 479-91.
- Kwapisz D. The first liquid biopsy test approved. Is it a new era of mutation testing for non-small cell lung cancer? *Ann Transl Med* 2017; 5: 46.
- Plagnol V, Woodhouse S, Howarth K, et al. Analytical validation of a next generation sequencing liquid biopsy assay for high sensitivity broad molecular profiling. *PLoS One* 2018; 13: e0193802.

17. Saarenheimo J, Eigeliene N, Andersen H, Tirola M, Jekunen A. The value of liquid biopsies for guiding therapy decisions in non-small cell lung cancer. *Front Oncol* 2019; 9: 129.
18. Canale M, Pasini L, Bronte G, et al. Role of liquid biopsy in oncogene-addicted non-small cell lung cancer. *Transl Lung Cancer Res* 2019; 8 (Suppl 3): S265-S279.
19. Russano M, Napolitano A, Ribelli G, et al. Liquid biopsy and tumor heterogeneity in metastatic solid tumors: the potentiality of blood samples. *J Exp Clin Cancer Res* 2020; 39: 95.
20. Marrugo-Ramírez J, Mir M, Samitier J. Blood-based cancer biomarkers in liquid biopsy: a promising non-invasive alternative to tissue biopsy. *Int J Mol Sci* 2018; 19: 2877.

Indirizzo per la corrispondenza:
Dott. Marco Russano
Oncologia Medica
Policlinico Universitario Campus Bio-Medico
Via Álvaro del Portillo 200
00128 Roma
E-mail: m.russano@unicampus.it