- Copyright - Il Pensiero Scientifico Editore downloaded by IP 18.116.40.177 Sat, 27 Apr 2024, 11:03:07

Recenti Prog Med 2022; 113: e41-e44

Melanoma metastatico e reazione leucemoide: il ruolo della combo target

MARIANNA CERRO[1], MARIA TERESA MACCALLINI[1], MICHELANGELO RUSSILLO[2]

[1]Sapienza Università di Roma; [2]Oncologia Medica A, Istituto Nazionale Tumori Regina Elena, Roma.

Pervenuto il 30 maggio 2022.

Riassunto. La reazione leucemoide di natura paraneoplastica (RLP), descritta in diverse forme tumorali, risulta essere estremamente rara in pazienti affetti da melanoma e associata a una prognosi decisamente infausta. La ricerca di mutazioni nel codone V600 del gene BRAF rappresenta l'analisi di prima istanza in pazienti con melanoma inoperabile o metastatico in quanto l'eventuale presenza di mutazioni "druggable" consente di utilizzare il trattamento di combinazione con le più innovative terapie target anti-BRAF e anti-MEK. Di seguito riportiamo il caso di una giovane donna affetta da melanoma metastatico BRAF V600E mutato associato a RLP trattata con la combinazione di encorafenib e binimetinib.

Parole chiave. BRAF, encorafenib, melanoma, reazione leucemoide, target therapy.

Dramatic response to encorafenib plus binimetinib in a patient with leukemoid reaction from metastatic melanoma.

Summary. Paraneoplastic leukemoid reaction (PLR) is an extremely rare condition in patients with melanoma and it is frequently associated with poor prognosis. BRAF gene mutational analysis represents the gold standard in patients with inoperable or metastatic melanoma as the possible presence of target mutations allows the use of the combination treatment with BRAF and MEK inhibitors. In this article, the case of a young woman with BRAF V600E mutated metastatic melanoma associated with PLR who received encorafenib and binimetinib is presented and discussed, with a focus on the relevant treatment response.

Key words. BRAF, encorafenib, leukemoid reaction, melanoma, target therapy.

Introduzione

Si definisce reazione leucemoide (RL) neutrofila una persistente conta di neutrofili superiore a 50 x10^9 cellule/L in assenza di cloni maligni originati da cellule staminali emopoietiche[1]. Cause principali di RL sono le infezioni severe, l'emolisi acuta, le emorragie gravi e i tumori maligni[1,2].

Anche se precedenti evidenze suggeriscono che le reazioni leucemoidi paraneoplastiche possano essere causate da una anormale secrezione di citochine come il fattore di crescita granulocitario (G-CSF), il meccanismo patogenetico alla base di questa condizione rimane a oggi sconosciuto[3,4].

In letteratura sono numericamente esigui i casi di reazione leucemoide "melanoma-related" descritti e, peraltro, nessuno di questi, per quanto di nostra conoscenza, caratterizzato da una prognosi favorevole[5,6]. Proprio per questo riteniamo degno di nota il caso di una giovane donna che, a seguito di recidiva metastatica da melanoma BRAF V600E mutato associata a RLP, è stata trattata con encorafenib e binimetinib, riportando risposte cliniche, laboratoristiche e radiologiche di rilievo.

Caso clinico

Paziente di 41 anni con anamnesi familiare negativa per melanoma e anamnesi patologica prossima negativa per patologie di rilievo.

La storia oncologica della paziente iniziava nel 2014 con l'asportazione di una neoformazione a livello della coscia sinistra, identificata istologicamente come melanoma maligno nodulare infiltrante il derma reticolare, con spessore secondo Breslow di 2,5 mm, IV livello di Clark, ulcerazione presente e assenza di regressione, classificazione patologica pT3b. A dicembre 2014 la paziente veniva sottoposta ad ampliamento dei margini chirurgici e biopsia del linfonodo sentinella, con esame istologico negativo per presenza di cellule tumorali (pT3bN0, stadio IIB). La paziente veniva pertanto avviata a controlli clinico-strumentali di follow-up dermato-oncologici, risultati negativi fino a novembre 2020, quando si recava in visita lamentando dolore in regione glutea sinistra associato a linfedema dell'arto inferiore omolaterale.

Una successiva PET di novembre 2020 riscontrava la presenza di tessuto patologico in regione glutea sinistra (SUV 29,9) e una captazione endomidollare a

- Copyright - Il Pensiero Scientifico Editore downloaded by IP 18.116.40.177 Sat, 27 Apr 2024, 11:03:07

livello dello scheletro assile e dei femori prossimali. Gli esami di laboratorio mostravano leucocitosi neutrofila (17400 neu/ml) e anemia G1 secondo la World Health Organization (WHO) (Hb 9,4 g/dl). La paziente eseguiva quindi visita ematologica: allo striscio di sangue periferico non venivano riscontrate cellule neoplastiche. Sono state in seguito condotte analisi molecolari sulla lesione primitiva, che evidenziavano la presenza della mutazione BRAF V600E. A causa del progressivo declino delle condizioni cliniche generali, a gennaio 2021 la paziente veniva ricoverata: all'ingresso in reparto, gli esami di laboratorio mostravano una conta dei globuli bianchi superiore alle 72000 cellule/ml e anemia G2 secondo la WHO (Hb 8,5 g/dl), in assenza di iperpiressia o segno alcuno di infezione. Veniva quindi posta la diagnosi di RLP. Durante la degenza eseguiva una RMN encefalo, colonna lombosacrale e bacino da cui risultava una completa sostituzione midollare ossea dello splancno e neurocranio (figura 1), dei metameri vertebrali e dei segmenti del bacino, oltre che la nota lesione espansiva impiantata nel muscolo grande gluteo di sinistra di DM 96x82 mm. Tali reperti venivano confermati a un successivo esame PET/TC, in cui si apprezzava inoltre captazione patologica a livello polmonare bilateralmente.

Considerando l'alto carico di malattia e la presenza della mutazione di BRAF V600E, a gennaio 2021 la paziente veniva avviata a terapia di I linea con encorafenib 450 mg QD + binimetinib 45 mg BID. Alla prima rivalutazione strumentale di malattia, eseguita a giugno 2021, si osservava una risposta parziale metabolica a livello della lesione in sede glutea sinistra (SUV 5 vs 29,9) e una risposta completa a livello delle sedi polmonari con scomparsa del quadro di iperattivazione midollare associata a risoluzione laboratoristica completa del quadro leucemoide (figura 2).

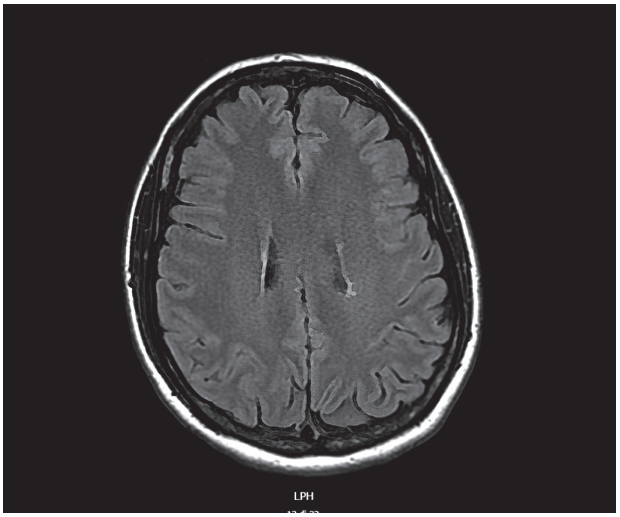

Figura 1. Sostituzione midollare delle ossa craniche.

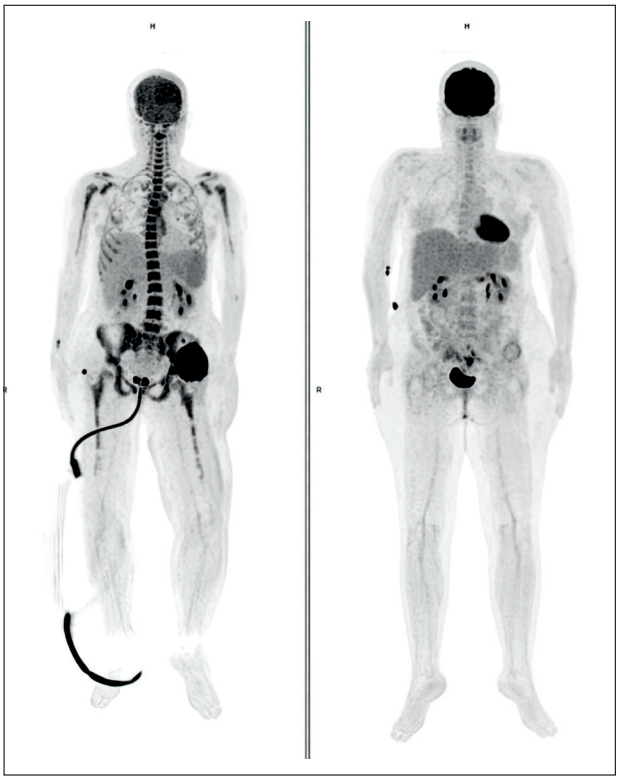

Figura 2. Risposta metabolica completa dopo trattamento con combotarget therapy.

A dicembre 2021, a causa del riscontro di tossicità cutanea, si riduceva il dosaggio della terapia orale.

L'ultima PET di rivalutazione del febbraio 2022 mostra il mantenimento della risposta al trattamento su tutte le sedi di malattia.

Discussione e conclusioni

Il melanoma può essere associato a diverse sindromi paraneoplastiche oltre alla reazione leucemoide, come dermatomiosite, vitiligine, osteoartropatie, coagulazione intravasale disseminata (CID) e retinopatie associate al melanoma (MAR), tutte accomunate dalla spiccata responsività alle terapie oncologiche specifiche per la causa neoplastica scatenante[7,8].

Nel corso dell'ultimo decennio lo scenario del trattamento di prima linea del melanoma metastatico con mutazione del gene BRAF (V600E o K) è radicalmente cambiato e, a oggi, il melanoma metastatico che esprime la mutazione di BRAF può beneficiare sia del trattamento immunoterapico sia della target therapy (TT) con inibitori di BRAF e di MEK.

Nello studio Checkmate 067, 945 pazienti, indipendentemente dalla mutazione di BRAF, sono stati randomizzati a ricevere ipilimumab e nivolumab vs nivolumab vs iplimumab. A un follow-up di 6,5 anni l'OS mediana (95% CI) registrata è stata pari a 72 mesi nel

- Copyright - Il Pensiero Scientifico Editore downloaded by IP 18.116.40.177 Sat, 27 Apr 2024, 11:03:07

braccio di combinazione, 36,9 mesi con solo nivolumab e 19,9 mesi con solo ipilimumab con il 49% dei pazienti lungosopravviventi a 6,5 anni con la combinazione. In particolare, l'OS è risultata essere superiore nei pazienti BRAF mutati vs BRAF wild type (57% vs 45% a 6,5 anni)[9].

All'ASCO meeting 2021 Atkins et al.[10] hanno presentato i dati dello studio DREAMseq in cui la combo-immunoterapia up-front è stata direttamente confrontata con la TT (dabrafenib e trametinib) nel paziente metastatico con mutazione di BRAF (265 pazienti) nell'ambito di uno studio di sequenze disegnato per valutare la differenza in termini di sopravvivenza tra il braccio di trattamento A (combo-immuno seguita a progressione di malattia da TT) e il braccio B (TT seguita a progressione di malattia da combo-immuno).

Sebbene sia stato riportato sia un trend a favore del braccio A vs braccio B in termini di PFS (PFS a 2 anni: 42% vs 19% (log-rank p=0,054) sia una superiorità del braccio A in termini di OS (OS a 2 anni: 72% (95% CI: 62-81%) vs 52% (95% CI: 42-62%) (log-rank p=0,0095), un piccolo sottogruppo di pazienti sembra non beneficiare del trattamento con la combo-immuno nei primi 10 mesi di trattamento (n. 24 pazienti), ovvero quando questa strategia viene utilizzata come prima linea di trattamento[10]. Forse proprio a questo sottogruppo di pazienti, probabilmente affetti da una malattia più aggressiva, dovrebbe essere proposto un trattamento con TT up-front seguito da combo-immuno dopo un adeguato periodo di run-in: il fallimento del trattamento immunoterapico nei primi 10 mesi di terapia, riportato nello studio DREAMseq, potrebbe quindi essere associato ai tempi di azione più prolungati dell'immunoterapia rispetto alla TT. Tale tipologia di farmaci target di ultima generazione è caratterizzata, infatti, da un'estrema rapidità d'azione[11].

Nel caso da noi preso in considerazione, la scelta di impostare una terapia di prima linea metastatica con BRAFi e MEKi è stata dettata dall'invalidante sintomatologia della paziente e dall'insorgenza della reazione leucemoide considerata una "life-threatening condition".

Attualmente, le combinazioni di BRAFi in associazione a MEKi sono dabrafenib e trametinib, vemurafenib e cobimetinib ed encorafenib e binimetinib[12-14].

Discutiamo di seguito i dati di tre studi di fase 3 che hanno confrontato la terapia di combinazione (inibitore di MEK più inibitore di BRAF) vs la sola monoterapia con un inibitore di BRAF[15].

Il trial di fase 3 in aperto, randomizzato COMBI-v, ha confrontato l'associazione dabrafenib e trametinib vs vemurafenib (V) "alone" in 704 pazienti affetti da melanoma metastatico BRAF mutato[11].

Gli autori hanno riportato un vantaggio della combo TT sia in termini di PFS (11,4 vs 7,3 mesi (hazard ratio, 0,56; 95% CI, da 0,46 a 0,69; p<0,001) sia di OS a 12 mesi (72% vs 65% (hazard ratio for death in the combination-therapy group, 0,69; 95% CI, da 0,53 a 0,89; p=0,005).

Lo studio randomizzato di fase III COMBI-d ha invece confrontato il trattamento di combinazione dabrafenib più trametinib con il solo dabrafenib in 423 pazienti affetti da melanoma metastatico con mutazione BRAF V600E/K[16]. Anche in questo studio è stato riportato un vantaggio statisticamente significativo sia in termini di PFS mediana (9,3 vs 8,8 mesi) sia di OS a favore della combinazione di D+T vs T.

I dati a 5 anni di follow-up della pooled analysis di questi due studi confermano i risultati preliminari sopra citati con un tasso di PFS pari al 19% (95% CI, da 15 a 22) e di OS del 34% (95% CI, da 30 a 38)[12] per la combo TT Tale tasso di OS a 5 anni risulta, inoltre, essere superiore ovvero pari al 55% nei pazienti con LDH<UL e meno di tre siti metastatici.

Nel COLUMBUS trial, 577 pazienti affetti da melanoma metastatico sono stati randomizzati a ricevere encorafenib e binimetinib, solo encorafenib o solo vemurafenib (figura 3). La PFS mediana è risultata significativamente superiore nel gruppo di pazienti sottoposti a combo-target rispetto ai gruppi trattati con il solo inibitore di BRAF (14,9 mesi vs 7,3 mesi) (hazard

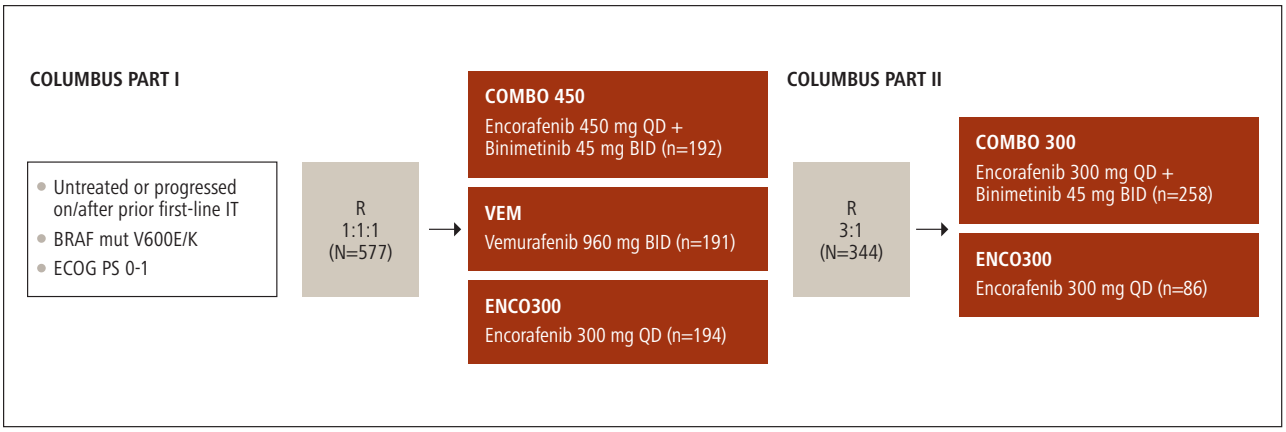

Figura 3. COLUMBUS trial.

- Copyright - Il Pensiero Scientifico Editore downloaded by IP 18.116.40.177 Sat, 27 Apr 2024, 11:03:07

ratio 0,54, 95% CI 0,41-0,71; two-sided p<0,0001)[14]. Il follow-up a 5 anni conferma i dati preliminari del trial, con PFS rate dei gruppi COMBO450, ENCO300 e VEM rispettivamente pari a 22,9%, 19,3% e 10,2% e OS rate pari rispettivamente a 34,7%, 34,9% e 21,4%[14]. L'OS mediana è risultata superiore nel primo gruppo in esame (33,6 mesi vs 16,9 mesi).

Sebbene i dati in letteratura sembrino mostrare un trend a favore di encorafenib e binimetinib sia in termini di PFS mediana sia di OS mediana, non sono stati condotti a oggi trial che confrontino tra di loro le tre combo TT attualmente sul mercato[12-15].

Nella pratica clinica, la scelta dipende quindi dalle caratteristiche dei diversi farmaci, più o meno adatte a seconda del singolo caso e, soprattutto, del singolo paziente: tempi e modalità di somministrazione, numero di compresse da assumere giornalmente, diversi profili di tossicità.

Eventi avversi di ogni grado si verificano in quasi tutti i pazienti sottoposti a TT di combinazione. Considerando le combinazioni dabrafenib e trametinib e encorafenib e binimetinib, lo spettro delle tossicità differisce tra una combinazione e l'altra: la febbre è più comune con dabrafenib e trametinib, mentre sono maggiormente rappresentati con encorafenib e binimetinib i disturbi gastrointestinali e oculari[17].

In ogni caso la scelta del trattamento deve essere sempre condivisa con il paziente.

Per quanto di nostra conoscenza, a oggi sono stati riportati in letteratura solo 14 casi di reazione leucemoide in pazienti affetti da melanoma. Il primo e unico altro caso di reazione leucemoide da melanoma metastatico con mutazione di BRAF, trattato con solo vemurafenib, è stato descritto da Gouveia et al.[5]. In tutti i suddetti casi la malattia è risultata essere molto aggressiva e la prognosi sfavorevole. Il nostro è dunque il primo caso in letteratura di reazione leucemoide causata da un melanoma metastatico BRAF V600E mutato caratterizzato da una rapida e completa regressione con una delle combinazioni approvate di BRAFi + MEKi.

Si tratta pertanto di un caso clinico peculiare, sia per la rarità del quadro leucemoide in associazione a un melanoma sia per la rilevante risposta ottenuta dopo poco tempo dall'inizio della target therapy.

Conflitto di interessi: MR dichiara collaborazioni con Pierre Fabre, Bristol, Novartis e Merck. Gli altri autori dichiarano l'assenza di conflitto di interessi.

Indirizzo per la corrispondenza:
Dott. Michelangelo Russillo
Oncologia Medica A
Istituto Nazionale Tumori Regina Elena
Via Elio Chianesi 53
00144 Roma
E-mail: michelangelo.russillo@ifo.it

Bibliografia

1. Sakka V, Tsiodras S, Giamarellos-Bourboulis, et al. An update on the etiology and diagnostic evaluation of a leukemoid reaction. Eur J Intern Med 2006; 17: 394-8.
2. George TI. Malignant or benign leukocytosis. Hematology Am Soc Hematol Educ Program 2012; 2012: 475-84.
3. Lilly MB, Devlin PE, Devlin JJ, et al. Production of granulocyte colony-stimulating factor by a human melanoma cell line. Exp Hematol 1987; 15: 966-71.
4. De Wolff JF, Planken EV, den Ottolander GJ. Extreme leucocytosis and splenomegaly in metastasised melanoma. Neth J Med 2004; 62: 164-7.
5. Gouveia E, Sousa M, Passos MJ, et al. Paraneoplastic leukemoid reaction in a patient with BRAF V600E-mutated metastatic malignant melanoma. BMJ Case Rep 2015; 2015: bcr2014208645.
6. Fredeau L, Boyelay G, Shourick J, et al. Paraneoplastic neutrophilic leukemoid reaction in a melanoma: association between tumor volume and leukocytosis. Br J Dermatol 2020; 183: 579-80.
7. Wagner RF Jr, Nathanson L. Paraneoplastic syndromes, tumor markers, and other unusual features of malignant melanoma. J Am Acad Dermatol 1986; 14: 249-56.
8. Elsheikh S, Gurney SP, Burdon MA. Melanoma-associated retinopathy. Clin Exp Dermatol 2020; 45: 147-52.
9. Jedd D. Wolchok, Chiarion-Sileni V, Gonzalez R, et al. Long-term outcomes with Nivolumab plus Ipilimumab or Nivolumab alone vs Ipilimumab in patients with advanced melanoma. JCO 2021; 40: 127-37.
10. Atkins MB, Lee SJ, Chmielowski B, et al. DREAMseq (Doublet, Randomized Evaluation in Advanced Melanoma Sequencing): a phase III trial ECOG-ACRIN EA6134. JCO 2021; 39 (36 suppl.): 356154.
11. Robert C, Karaszewska B, Schachter J, et al. Improved overall survival in melanoma with combined dabrafenib and trametinib. N Engl J Med 2015; 372: 30-9.
12. Robert C, Grob JJ, Stroyakovskiy D, et al. Five-year outcomes with dabrafenib plus trametinib in metastatic melanoma. New Engl J Med 2019; 381: 626-36.
13. Dréno B, Ribas A, Larkin J, et al. Incidence, course, and management of toxicities associated with cobimetinib in combination with vemurafenib in the coBRIM study. Ann Oncol 2017; 28: 1137-44.
14. Dummer R, Flaherty K, Arance AM, et al. Five-year overall survival (OS) in COLUMBUS: A randomized phase 3 trial of encorafenib plus binimetinib versus vemurafenib or encorafenib in patients (pts) with BRAF V600-mutant melanoma. JCO 2021; 39: 9507.
15. Long GV, Stroyakovskiy D, Gogas H, et al. Combined BRAF and MEK inhibition versus BRAF inhibition alone in melanoma. N Engl J Med 2014; 371: 1877-88.
16. Long GV, Flaherty KT, Stroyakovskiy D, et al. Dabrafenib plus trametinib versus dabrafenib monotherapy in patients with metastatic BRAF V600E/K-mutant melanoma: long-term survival and safety analysis of a phase 3 study. Ann Oncol 2017; 28: 1631-9.
17. Heinzerling L, Eigentler TK, Fluck M, et al. Tolerability of BRAF/MEK inhibitor combinations: adverse event evaluation and management. ESMO Open 2019; 4: e000491.