

Vinflunina: ancora un'opzione per i pazienti con carcinoma uroteliale avanzato trattati con inibitori dei checkpoint immunitari?

GIUSEPPE LUIGI BANNA^{1,2}, FRANCESCO RUNDO³, HELGA LIPARI¹, ROSARIO DI QUATTRO⁴, VALERIA URZIA⁴, MASSIMO LIBRA⁵, LORENZO MALATINO⁴

¹Divisione di Oncologia Medica, Ospedale Cannizzaro, Università di Catania; ²Department of Medical Oncology, United Lincolnshire NHS Hospital Trust, Lincoln, United Kingdom; ³STMicroelectronics ADG Central R&D, Catania; ⁴Dipartimento di Medicina Clinica e Sperimentale, Ospedale Cannizzaro, Università di Catania; ⁵Patologia Generale, Clinica e Oncologia, Dipartimento di Scienze Biomediche e Biotecnologiche, Università di Catania.

Pervenuto il 2 settembre 2019.

Riassunto. Introduzione. Il trattamento del carcinoma uroteliale metastatico (mUC) in seguito a chemioterapia standard di prima linea a base di platino e inibitori dei checkpoint immunitari (ICI) non è ancora stato determinato. **Materiali e metodi.** In 6 pazienti con età ≥ 18 anni, carcinoma metastatico uroteliale del tratto urinario superiore o inferiore, con performance status (PS) secondo Eastern Cooperative Oncology Group (ECOG) 0-2, adeguata funzione ematologica e progressione di malattia (PD) dopo chemioterapia di prima linea a base di platino e di seconda linea con ICI, abbiamo studiato l'attività e la tossicità della vinflunina alla dose, dati i precedenti trattamenti, di 280 mg e.v. ogni 21 giorni fino a PD o tossicità limitante, con rivalutazione strumentale di malattia ogni 3 cicli. **Risultati.** L'età mediana dei 6 pazienti era di 67,5 anni (range, 63-77) e il PS mediano di 1 (range, 0-2). Quattro pazienti (67%) hanno avuto una risposta parziale di malattia (PR). Con un follow-up mediano di 4,5 mesi (range, 3-9), 3 pazienti sono vivi (50%). La mediana della sopravvivenza libera da progressione dopo vinflunina (PFS-3) è stata di 4 mesi (range, 1-8), rispetto alla PFS-2 (in seguito a ICI) di 4 mesi (range, 2-9) e alla PFS-1 (dopo chemioterapia a base di platino) di 6 mesi (range, 2-13). Le PR non sono state associate alla durata della PFS-2 o della PFS-1, al sottotipo istologico, alla sede primaria o delle metastasi del tumore. Non è stata osservata tossicità di grado 3-4; astenia di grado 2 è stata riportata in 3 pazienti (50%), nausea di grado 1 e stipsi di grado 1 sono state osservate ognuna in un paziente (17%). **Conclusioni.** Nonostante il basso numero di pazienti trattati, l'attività della vinflunina è stata consistente e suggerisce il suo ruolo come linea di chemioterapia successiva a un precedente trattamento chemioterapico e immunoterapico, meritando ulteriori indagini retrospettive o prospettive in questo contesto.

Parole chiave. Carcinoma della vescica, carcinoma uroteliale, chemioterapia, immunoterapia, inibitori del checkpoint immunitario, vinflunina.

Introduzione

Il carcinoma uroteliale è la forma istologica più comune del carcinoma del tratto urinario, con la vescica come sede primaria più frequente, ed è associato a 165.084 decessi globali ogni anno e a una

Vinflunine: still an option for patients with advanced urothelial carcinoma following immune-checkpoint inhibitors?

Summary. Introduction. The treatment of metastatic urothelial cancer (mUC) following first-line standard platinum-based chemotherapy and immune checkpoint inhibitors (ICIs) is not yet established. **Material and methods.** We investigated the activity and toxicity of vinflunine at the dose, due to previous treatments, of 280 mg i.v. every 21 days until disease progression or limiting toxicity, with instrumental disease reassessment every 3 cycles, in 6 patients aged ≥ 18 years, with metastatic urothelial carcinoma of the upper or lower urinary tract, with performance status (PS) according to the Eastern Cooperative Oncology Group (ECOG) of 0-2, adequate hematologic function and progressive disease (PD) following first-line platinum-based chemotherapy and second-line ICI. **Results.** The median age of the 6 patients was 67.5 years (range 63-77) and median PS 1 (range, 0-2). Four patients (67%) had a disease partial response (PR). With a median follow-up of 4.5 months (range, 3-9), 3 patients are alive (50%). The median progression-free survival following vinflunine (PFS-3) was 4 months (range, 1-8), as compared to the PFS-2 (following ICI) of 4 months (range, 2-9) and the PFS-1 (after platinum-based chemotherapy) of 6 months (range, 2-13). The PRs were not associated with the length of PFS-2 of PFS-1, the histologic subtype, primary and metastatic site of the tumour. No grade 3-4 toxicity has been observed; grade 2 asthenia occurred in 3 patients (50%), grade 1 nausea and constipation were observed in one patient (17%), respectively. **Conclusion.** Despite the low number of patients treated, the activity of vinflunine was substantial and suggests its role as chemotherapy line following previous chemotherapy and immunotherapy, deserving further retrospective or prospective investigations in this setting.

Key words. Bladder cancer, chemotherapy, immune-checkpoint inhibitors, immunotherapy, urothelial cancer, vinflunine.

sopravvivenza a 5 anni di circa il 5% nella fase metastatica¹.

L'attuale trattamento standard di prima linea del carcinoma uroteliale metastatico (mUC) è la chemioterapia a base di platino. Recentemente, è stato riportato un vantaggio in termini di sopravvivenza libera da progressione (PFS) con l'associazione di

chemioterapia e immunoterapia come trattamento di prima linea nel mUC (PD-L1 positivo) nello studio ImVigor130, uno dei 4 studi randomizzati in corso in questo contesto clinico (<https://bit.ly/2M2xnTs>); sono comunque attesi i dati maturi di sopravvivenza globale (OS). La OS mediana con regimi a base di cisplatino varia tra 12 e 15 mesi², mentre è di circa 9 mesi nei pazienti non eleggibili a un trattamento con cisplatino e trattati con regimi a base di carboplatino³.

L'immunoterapia è diventata il trattamento standard di seconda linea del mUC sulla base di due studi di fase III con gli inibitori dei checkpoint immunitari (ICI) atezolizumab e pembrolizumab, con una mediana di OS riportata di 8,6⁴ e 10,3 mesi⁵, rispettivamente. Questi dati sono stati recentemente confermati su un'ampia popolazione reale con atezolizumab⁶. Gli ICI sono anche un'opzione di trattamento nella terapia di prima linea dei pazienti con mUC non eleggibili a cisplatino in base a studi di fase Ib-II, con una OS mediana compresa tra 8,7 e 18,2 mesi⁷⁻¹³.

Tuttavia, non più del 20-30% circa dei pazienti ha una risposta di malattia con gli ICI nel trattamento post-platino e di prima linea, rispettivamente, sebbene queste risposte tendano a essere più durature rispetto a quelle ottenute con la chemioterapia. È pertanto prioritario identificare quei pazienti che possano realmente beneficiare dell'immunoterapia, sebbene al momento non siano ancora disponibili biomarcatori affidabili o clinicamente utilizzabili per selezionare i pazienti che rispondono o che progrediscono con gli ICI¹⁴⁻¹⁹.

A oggi, la vinflunina è l'unico chemioterapico valutato in uno studio di fase III rispetto alla migliore terapia di supporto e approvato per il mUC in progressione dopo un trattamento chemioterapico platino-basato per aver dimostrato un significativo miglioramento della OS mediana superiore ai 2 mesi²⁰.

Nuovi farmaci a bersaglio molecolare hanno mostrato in studi di fase I e II di essere attivi nei pazienti con mUC pretrattati. Tra questi, erdafitinib, un farmaco diretto contro le alterazioni dei geni FGFR2 o FGFR3 (presenti nel 15-20% dei casi e nel 54% dei mUC del tratto superiore), ha mostrato in uno studio di fase II un tasso di risposte globali (ORR) del 40% e ha ricevuto nell'aprile 2019 l'approvazione all'impiego da parte della Food and Drug Administration (FDA)²¹. Enfortumab vedotin, anticorpo monoclonale anti-nectina-4 coniugato all'inibitore dei microtubuli auristatina E, ha mostrato in uno studio di fase I e in uno di fase II una ORR del 41-44% e ha ottenuto l'approvazione da parte dell'FDA come terapia innovativa per i pazienti pre-trattati con ICI^{22,23}. In uno studio basket di fase I/II, è stato riportato un tasso di ORR del 31%, e del 23,5% dopo ICI, con sacituzumab govitecan, un anticorpo monoclonale anti-Trop-2²⁴.

carcinoma metastatico uroteliale delle alte o basse vie urinarie, performance status (PS) secondo Eastern Cooperative Oncology Group (ECOG) di 0-2, adeguata funzionalità ematologica, con progressione strumentale di malattia dopo una chemioterapia di prima linea platino-basata e un trattamento di seconda linea con ICI, con vinflunina alla dose di 280 mg/mq e.v. ogni 21 giorni fino a progressione di malattia o tossicità limitante e con rivalutazione strumentale ogni 3 cicli con TC secondo i criteri Response Evaluation Criteria in Solid Tumours (RECIST) versione 1.1²⁵. La dose iniziale è stata decisa a 280 mg/mq trattandosi di pazienti in progressione da due precedenti trattamenti per malattia metastatica. L'età mediana era di 67,5 anni (range, 63-77) e il PS mediano di 1 (range, 0-2). Quattro pazienti (67%) avevano un tumore con sede primitiva della vescica e due (33%) dell'uretere; due pazienti un carcinoma uroteliale tipico (33%), 3 un carcinoma uroteliale papillare o micropapillare (3-50%), un paziente un carcinoma uroteliale variante squamocellulare (1-17%). Cinque pazienti (83%) avevano precedentemente ricevuto durvalumab come ICI, un paziente (17%) atezolizumab. Cinque pazienti presentavano metastasi linfonodali (83%), 3 polmonari (50%), 2 epatiche (33%), 2 peritoneali (33%), uno ossee (17%) e uno pleuriche (17%).

Il decorso clinico dei pazienti è riportato in figura 1. In 4 pazienti è stata osservata una risposta parziale (PR) di malattia (67%) come migliore risposta al trattamento, in 2 pazienti (33%) una progressione di malattia (PD). Con una mediana di follow-up di 4,5 mesi (range, 3-9), 3 pazienti sono vivi (50%) and 3 sono deceduti (50%). La mediana di PFS dopo vinflunina (PFS-3) è stata di 4 mesi (range, 1-8), rispetto alla mediana di PFS di 4 mesi (range, 2-9) osservata con il trattamento di seconda linea con ICI (PFS-2) e di 6 mesi (range, 2-13) con la chemioterapia di prima linea platino-basata (PFS-1).

I 4 pazienti che hanno avuto una PR hanno avuto una mediana di PFS-3 di 5,5 mesi (range, 4-8), una mediana di PFS-2 di 3,5 mesi (range, 2-9) e una mediana di PFS-1 di 6,5 mesi (range, 9-13); un carcinoma dell'uretere in 2 casi (50%), un'istologia uroteliale in 2 casi (50%), una variante squamosa in un caso (25%) e papillare in un altro caso (25%), metastasi linfonodali in 3 casi (75%), polmonari in 2 casi (50%), epatiche in un caso (25%), peritoneali in un caso (25%).

Non è stata osservata nessuna tossicità di grado 3 o 4 secondo i criteri Common Terminology Criteria for Adverse Events (CTCAE) v4.0; è stata registrata astenia di grado 2 in 3 pazienti (50%), nausea di grado 1 e stipsi di grado 1 in un paziente rispettivamente (17%).

Serie di casi clinici

Da agosto 2018 ad aprile 2019 abbiamo trattato, presso la Divisione di Oncologia Medica dell'Ospedale Cannizzaro di Catania, 6 pazienti con età ≥ 18 anni,

Discussione

Lo scenario terapeutico del mUC è in continua evoluzione. L'immunoterapia rappresenta attualmente il trattamento standard di seconda linea e un'opzione terapeutica in prima linea nei pazienti non

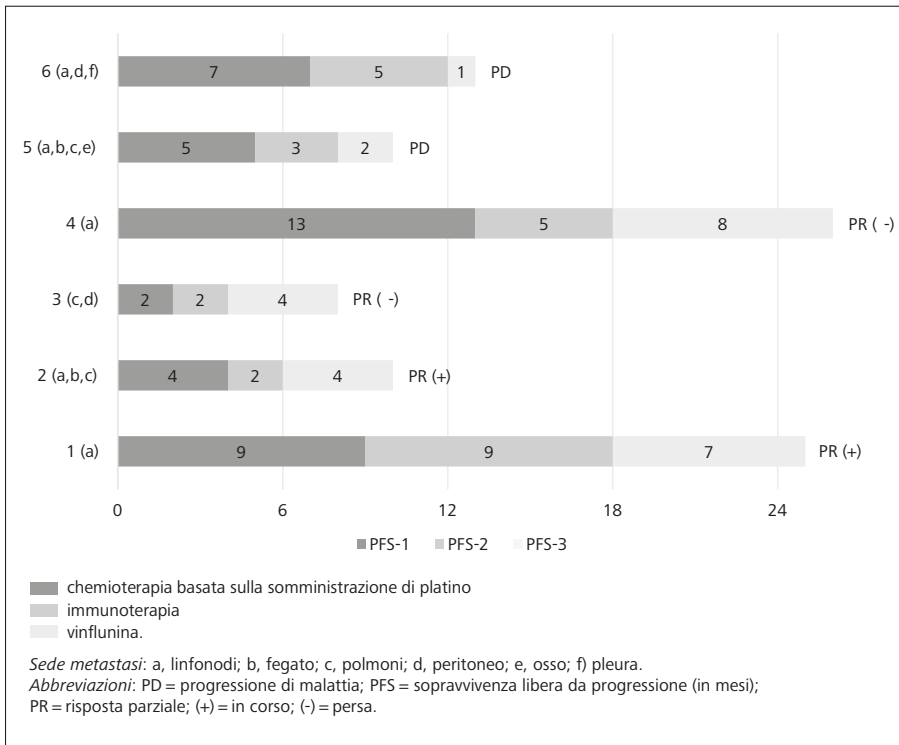


Figura 1. Decorso di 6 pazienti trattati con vinflunina dopo immunoterapia.

eleggibili a cisplatino, ma potrebbe in un prossimo futuro essere integrata nella terapia di prima linea in associazione a un trattamento chemioterapico basato sulla somministrazione di platino, rendendo ulteriormente importante poter disporre di farmaci attivi dalla seconda linea in avanti. I farmaci targeted attivi nei pazienti in progressione a un precedente trattamento chemioterapico e immunoterapico hanno mostrato un tasso di ORR nel 23-44% dei casi, ma sono ristretti ai pazienti con alterazioni genetiche presenti in una limitata percentuale di pazienti, come per erdafitinib attivo nel 15-20% dei pazienti con alterazioni di FGFR-2 o -3²¹, e non sono stati ancora testati in studi di fase III come enfortumab o sacituzumab.

Nella nostra iniziale e limitata serie di 6 pazienti che hanno ricevuto vinflunina come trattamento di terza linea nei pazienti con mUC in progressione a un precedente trattamento chemioterapico basato sulla somministrazione di platino e immunoterapico, abbiamo osservato un chiaro segnale di attività in termini sia di risposte di malattia sia di PFS in questo nuovo contesto nel quale tale farmaco non era stato misurato in precedenza. L'efficacia osservata non sembra peraltro associata a una risposta al precedente trattamento immunoterapico o chemioterapico, al sottotipo istologico alla sede primitiva (alte o basse vie urinarie) o metastatica del tumore.

Conclusioni

Tali risultati suggeriscono tre considerazioni. La prima riguarda la conduzione di un ampio studio

retrospettivo o prospettico multicentrico sull'impiego della vinflunina in questo specifico contesto. La seconda è che la vinflunina può essere ancora considerata la migliore linea chemioterapica successiva a un trattamento chemioterapico, contenente platino, e immunoterapico al di fuori di un trial clinico. La terza considerazione, supportata peraltro da una recente analisi retrospettiva su 278 pazienti con mUC trattati con ICI²⁶, avalla, ove clinicamente possibile, l'impiego di un trattamento chemioterapico alla progressione di malattia in corso di ICI, piuttosto che la prosecuzione di un ICI oltre la progressione.

Conflitto di interessi: G.L.B. ha ricoperto il ruolo di consulting/advisory per Janssen-Cilag, Boehringer-Ingelheim, Roche; Travel, Accommodations, Expenses: Bristol-Myers-Squibb, Astra-Zeneca, Pierre-Fabre, Ipsen. H.L. ha ricevuto grant per advisory board e speaker bureau da: Astellas, Italfarmaco, Ipsen, Pfizer, Bristol Meyers Squibb. Gli altri autori dichiarano l'assenza di conflitto di interessi.

Bibliografia

1. Ferlay J, Soerjomataram I, Dikshit R, et al. Cancer incidence and mortality worldwide: sources, methods and major patterns in GLOBOCAN 2012. *Int J Cancer* 2015; 136: E359-86.
2. De Santis M, Bellmunt J, Mead G, et al. Randomized phase II/III trial assessing gemcitabine/carboplatin and methotrexate/carboplatin/vinblastine in patients with advanced urothelial cancer who are unfit for cisplatin-based chemotherapy: EORTC study 30986. *J Clin Oncol* 2012; 30: 191-9.
3. Seront E, Machiels JP. Molecular biology and targeted therapies for urothelial carcinoma. *Cancer Treat Rev* 2015; 41: 341-53.

4. Powles T, Duran I, van der Heijden MS, et al. Atezolizumab versus chemotherapy in patients with platinum-treated locally advanced or metastatic urothelial carcinoma (IMvigor211): a multicentre, open-label, phase 3 randomised controlled trial. *Lancet* 2018; 391: 748-57.
5. Bellmunt J, de Wit R, Vaughn DJ, et al. Pembrolizumab as second-line therapy for advanced urothelial carcinoma. *N Engl J Med* 2017; 376: 1015-26.
6. Sternberg CN, Loriot Y, James N, et al. Primary results from SAUL, a multinational single-arm safety study of atezolizumab therapy for locally advanced or metastatic urothelial or nonurothelial carcinoma of the urinary tract. *Eur Urol* 2019; 76: 73-81.
7. Balar AV, Galsky MD, Rosenberg JE, et al. Atezolizumab as first-line treatment in cisplatin-ineligible patients with locally advanced and metastatic urothelial carcinoma: a single-arm, multicentre, phase 2 trial. *Lancet* 2017; 389: 67-76.
8. Balar AV, Dreicer R, Loriot Y, et al. Atezolizumab (atezo) in first-line cisplatin-ineligible or platinum-treated locally advanced or metastatic urothelial cancer (mUC): long-term efficacy from phase 2 study IMvigor210. *J Clin Oncol* 2018; 36 (15_suppl): 4523.
9. Balar AV, Castellano D, O'Donnell PH, et al. First-line pembrolizumab in cisplatin-ineligible patients with locally advanced and unresectable or metastatic urothelial cancer (KEYNOTE-052): a multicentre, single-arm, phase 2 study. *Lancet Oncol* 2017; 18: 1483-92.
10. Vuky J, Balar AV, Castellano DE, et al. Updated efficacy and safety of KEYNOTE-052: a single-arm phase 2 study investigating first-line pembrolizumab (pembro) in cisplatin-ineligible advanced urothelial cancer (UC). *J Clin Oncol* 2018; 36 (15_suppl): 4524.
11. Sharma P, Bono P, Kim JW, et al. Efficacy and safety of nivolumab monotherapy in metastatic urothelial cancer (mUC): results from the phase I/II CheckMate 032 study. *J Clin Oncol* 2016; 34 (15_suppl): 4501.
12. Massard C, Gordon MS, Sharma S, et al. Safety and efficacy of durvalumab (MEDI4736), an anti-programmed cell death ligand-1 immune checkpoint inhibitor, in patients with advanced urothelial bladder cancer. *J Clin Oncol* 2016; 34: 3119-25.
13. Apolo AB, Infante JR, Balmanoukian A, et al. Avelumab, an anti-programmed death-ligand 1 antibody, in patients with refractory metastatic urothelial carcinoma: results from a multicenter, phase Ib study. *J Clin Oncol* 2017; 35: 2117-24.
14. Aggen DH, Drake CG. Biomarkers for immunotherapy in bladder cancer: a moving target. *J Immunother Cancer* 2017; 5: 94.
15. Banna GL, Passiglia F, Colonese F, et al. Immune-checkpoint inhibitors in non-small cell lung cancer: a tool to improve patients' selection. *Crit Rev Oncol Hematol* 2018; 129: 27-39.
16. Banna GL, Olivier T, Rundo F, et al. The promise of digital biopsy for the prediction of tumor molecular features and clinical outcomes associated with immunotherapy. *Front Med (Lausanne)* 2019; 6: 172.
17. Addeo A, Banna GL, Weiss GJ. tumor mutation burden from hopes to doubts. *JAMA Oncol* 2019; 5: 934-5.
18. Paratore S, Banna GL, D'Arrigo M, et al. CXCR4 and CXCL12 immunoreactivities differentiate primary non-small-cell lung cancer with or without brain metastases. *Cancer Biomark* 2011; 10: 79-89.
19. Rundo F, Conoci S, Banna GL, Ortis A, Stanco F, Battiato S. Evaluation of Levenberg-Marquardt neural networks and stacked autoencoders clustering for skin lesion analysis, screening and follow-up. *IET Computer Vision* 2018; 12: 957-62.
20. Bellmunt J, Theodore C, Demkov T, et al. Phase III trial of vinflunine plus best supportive care compared with best supportive care alone after a platinum-containing regimen in patients with advanced transitional cell carcinoma of the urothelial tract. *J Clin Oncol* 2009; 27: 4454-61.
21. Siefker-Radtke AO, Necchi A, Park SH, et al. First results from the primary analysis population of the phase 2 study of erdafitinib (ERDA; JNJ-42756493) in patients (pts) with metastatic or unresectable urothelial carcinoma (mUC) and FGFR alterations (FGFRalt). *J Clin Oncol* 2018; 36 (15_suppl): 4503.
22. Rosenberg JE, Heath EI, Veldhuizen PJV, et al. Anti-tumor activity, safety and pharmacokinetics (PK) of ASG-22CE (ASG-22ME; enfortumab vedotin) in a phase I dose escalation trial in patients (Pts) with metastatic urothelial cancer (mUC). *J Clin Oncol* 2016; 34 (15_suppl): 4533.
23. Petrylak DP, Perez RP, Zhang J, et al. A phase I study of enfortumab vedotin (ASG-22CE; ASG-22ME): Updated analysis of patients with metastatic urothelial cancer. *J Clin Oncol* 2017; 35 (15_suppl): 106.
24. Tagawa ST, Faltas BM, Lam ET, et al. Sacituzumab givitecan (IMMU-132) in patients with previously treated metastatic urothelial cancer (mUC): results from a phase I/II study. *J Clin Oncol* 2019; 37 (7_suppl): 354.
25. Eisenhauer EA, Therasse P, Bogaerts J, et al. New response evaluation criteria in solid tumours: revised RECIST guideline (version 1.1). *Eur J Cancer* 2009; 45: 228-47.
26. Bandini M, Farè E, Raggi D, et al. Sequencing chemotherapy and immune checkpoint inhibitors (ICI) in metastatic urothelial carcinoma (UC): Meet-Uro1 study. *J Clin Oncol* 2019; 37 (15_suppl): e16013.

Indirizzo per la corrispondenza:
Dott. Giuseppe L. Banna
Department of Medical Oncology
United Lincolnshire NHS Hospital Trust
Greetwell Rd
Lincoln LN2 5QY (United Kingdom)
E-mail: gbanna@yahoo.com