

Il ceritinib nel trattamento di un paziente adulto affetto da neuroblastoma avanzato positivo alla mutazione attivante somatica di ALK F1174L

HECTOR JOSÈ SOTO PARRA¹, LAURA NOTO¹, MARCO MARIA AIELLO¹

¹UOC Oncologia Medica, Azienda Ospedaliera Universitaria Policlinico San Marco, Catania.

Pervenuto il 23 novembre 2020. Accettato il 27 novembre 2020.

Riassunto. Il gene ALK (chinasi del linfoma anaplastico) codifica per un recettore tirosin-chinasico altamente conservato la cui funzione fisiologica non è stata ancora interamente stabilita; in particolare, la fusione di ALK (prevalentemente la EML4-ALK) è l'alterazione genica che più frequentemente coinvolge il 3-7% di tutti i tumori polmonari non a piccole cellule (NSCLC). Il neuroblastoma nell'adulto (NB) è un tumore raro che può presentare mutazioni attivanti somatiche a carico del gene ALK nell'8-9% dei pazienti (e fino al 14% dei NB ad alto rischio); tali mutazioni si verificano nel dominio tirosin-chinasico in tre posizioni chiave (F1174, F1245 e R1275), che rappresentano circa l'85% di tutte le mutazioni di ALK nel NB. In questo articolo, riportiamo il caso di un paziente adulto affetto da NB avanzato e positivo alla mutazione trattato con un ALK inibitore ceritinib dimostrando che esiste una nuova opportunità terapeutica in questa patologia grazie alle tecniche di diagnostica molecolare ora disponibili.

Key words. Ceritinib, mutazioni ALK, neuroblastoma.

Ceritinib in the treatment of an adult patient with advanced neuroblastoma positive to the somatic activating mutation of ALK F1174L.

Summary. The ALK gene (anaplastic lymphoma kinase) encodes a highly conserved tyrosine kinase receptor whose physiological function has not yet been fully established; in particular the fusion of ALK (mainly EML4-ALK) is the gene alteration that most frequently involves 3-7% of all non-small cell lung cancers. Neuroblastoma in adults (NB) is a rare tumor that can present somatic activating mutations in the ALK gene in 8-9% of patients (and up to 14% of high-risk NBs); these mutations occur in the tyrosine kinase domain in three key positions (F1174, F1245 and R1275), which account for approximately 85% of all ALK mutations in NB. In this article, we report the case of an adult patient with advanced mutation-positive NB treated with an ALK inhibitor ceritinib showing a therapeutic opportunity due to the molecular diagnostic techniques now available.

Key words. ALK mutation, ceritinib, neuroblastoma.

Introduzione

Il gene ALK (chinasi del linfoma anaplastico) codifica per un recettore tirosin-chinasico altamente conservato la cui funzione fisiologica non è stata ancora interamente stabilita. Tuttavia è noto che le alterazioni geniche di ALK che ne modificano la normale funzionalità lo possono trasformare in un oncogene che funge da driver per diverse neoplasie¹.

La fusione di ALK (prevalentemente la EML4-ALK) è l'alterazione genica che più frequentemente può coinvolgere tale gene essendo responsabile di circa il 3-7% di tutti i tumori polmonari non a piccole cellule (NSCLC). Questi tumori sono generalmente sensibili a crizotinib, un inibitore tirosin-chinasico (TKi) in grado di bloccare il prodotto genico della fusione di ALK².

Il neuroblastoma (NB) è un tumore raro che può presentare mutazioni attivanti somatiche a carico del gene ALK nell'8-9% dei pazienti (e fino al 14% dei NB ad alto rischio); tali mutazioni si verificano nel dominio tirosin-chinasico in tre posizioni chiave (F1174, F1245 e R1275), che rappresentano circa l'85% di tutte le mutazioni di ALK nel NB³.

In questo articolo, riportiamo il caso di un paziente adulto affetto da NB avanzato e positivo alla mutazione F1174L di ALK che determina resistenza primaria a crizotinib, trattato con un TKI anti-ALK di seconda generazione.

Caso clinico

Nel dicembre 2018 una giovane donna di 29 anni, con anamnesi patologica remota silente sia per patologie mediche che chirurgiche, si presentava al pronto soccorso con un quadro acuto di paraplegia e veniva pertanto sottoposta a intervento chirurgico di laminectomia decompressiva a livello di T2-T3 con diagnosi istologica di NB scarsamente differenziato (confermata a una successiva revisione presso centro di riferimento nazionale).

Gli esami di stadiazione con FDG-PET e TC total body evidenziavano una lesione retroperitoneale associata a diverse lesioni costali, a multiple localizzazioni pleuriche a destra e a plurime metastasi ossee litiche e addensanti del rachide dorsale. Una RMN del rachide effettuata a fine gennaio 2019 confermava la presenza di tessuto patologico a manicotto paraver-

tebrale da T2 a T4, focali alterazioni di significato sostitutivo a carico di S1, L3 e in corrispondenza dello spigolo postero-superiore di sinistra di T10 e più piccole alterazioni a carico di L1, T11 e L5.

Una successiva biopsia osteo-midollare risultava essere negativa per presenza di localizzazioni a livello midollare mentre la scintigrafia con ¹²³Iodio-MIBG risultava positiva per captazioni a livello delle note sedi già evidenziate alla FDG-PET.

Dal 31 gennaio 2019 veniva avviato trattamento antitumorale secondo schema vincristina 2 mg, doxorubicina 75 mg/mq, ciclofosfamida 1200 mg/mq a cicli alternati con cisplatino + etoposide per un totale di 6 cicli. Alla rivalutazione strumentale si evidenziava sostanziale stabilità di malattia in tutte le sedi con millimetrico incremento dimensionale di alcune lesioni.

Dal 23 maggio al 1° luglio 2019 la paziente veniva quindi sottoposta a radioterapia con trattamenti volumetrici dinamici a intensità modulata (IMRT VMAT) su rachide dorsale prossimale e primitivo surrenalico sinistro.

Ad agosto 2019, la rivalutazione di malattia effettuata con FDG-PET, RMN rachide e scintigrafia con ¹²³Iodio-MIBG mostrava una progressione di malattia per una più intensa captazione delle sedi note e la comparsa di ulteriori aree di accumulo scheletrico di aspetto focale, localizzate a livello della volta cranica, del tratto posteriore di alcune coste di sinistra, omero e radio sinistro, plurime vertebre dorsali, vertebre lombari (L2,L3,L5), osso sacro e sincondrosi, bacino in più punti, regioni trocanteriche femorali e terzo distale della diafisi femorale sinistra.

In considerazione del peggioramento della malattia, in data 01.09.2019 la paziente veniva sottoposta a radioterapia metabolica con la somministrazione di 11.1 GBq di ¹³¹Iodio MIBG per via orale in regime di ricovero. Una scintigrafia effettuata alla dimissione confermava intensa e patologica captazione del radiofarmaco sia in sede extra-scheletrica che scheletrica diffusa. Ai controlli di febbraio e aprile 2020 le intense aree di captazione scheletriche ed extra-scheletriche apparivano sostanzialmente invariate.

La rivalutazione TC effettuata ad agosto 2020 mostrava aumento volumetrico della lesione paraverte-

brale-pararenale sinistra (66x38 mm vs 55x36 mm) mentre risultava invariato il carico lesionale osseo vertebrale e costale in torace così come il tessuto eteroplastico a livello di T2 e T3, lievemente esteso in doccia costovertebrale sinistra, nonché la lesione solida adesa alla pleura costale di destra.

Nel mese di dicembre 2019, per una migliore valutazione genomica del caso, anche in considerazione delle limitate opzioni terapeutiche disponibili, veniva proposto alla paziente di eseguire la profilazione biomolecolare con tecnica NGS sulla biopsia iniziale mediante il programma FoundationOne, disponibile in quel momento presso il nostro centro. Il test sul tessuto mostrava l'alterazione ALK (F1174L) e la delezione di ATRX negli esoni 2-9.

Sulla base della mutazione riscontrata veniva richiesto l'utilizzo per uso compassionevole del farmaco ceritinib che la paziente assume dal 2 settembre 2020 alla dose di 450 mg/die con buona tolleranza eccetto diarrea G1. La rivalutazione di malattia è in corso. Alla stesura di questo case report la valutazione effettuata in data 20 novembre 2020 ha già dimostrato una iniziale remissione della malattia a livello del tessuto eteroplastico a livello di T2 e T3 (figura 1Ae 1B) con stazionarietà delle altre sedi di malattia.

Discussione e conclusioni

Questo caso clinico, relativo a un paziente adulto con diagnosi di NB avanzato e positivo alla mutazione F1174L di ALK, sottolinea l'importanza di un trattamento biologico mirato nei soggetti affetti da malattie estremamente rare e spesso prive di farmaci efficaci quale è il NB.

Storicamente il capostipite dei farmaci appartenenti alla classe TKi per il trattamento delle neoplasie che presentano la traslocazione di ALK come driver è rappresentato dal crizotinib, che è stato approvato, in particolare, per la terapia di prima linea dei pazienti affetti da NSCLC metastatico positivo per il riarrangiamento del gene ALK². Generalmente, dopo alcuni mesi di trattamento i pazienti trattati con crizotinib manifestano una progressione di malattia prevalentemente legata all'acquisizione di mutazioni di resisten-

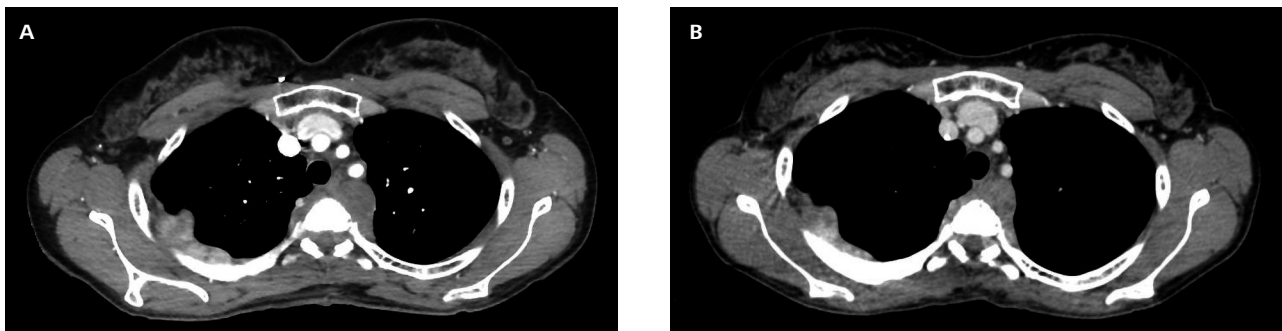


Figura 1. A) TAC torace de 05.08.2020; B) TAC di rivalutazione del 20.11.2020 dimostra iniziale remissione a livello paravertebrale.

za a livello del gene ALK. Le mutazioni di resistenza che si sviluppano più comunemente in corso di terapia con crizotinib sono le mutazioni L1196M (dal 5% al 10%) e G1269A (<5%), ma sono state segnalate molte altre mutazioni, tra le quali per esempio figura la mutazione F1174L⁴. Queste mutazioni conferiscono vari meccanismi di resistenza alterando prevalentemente il dominio catalitico del recettore tirosin-chinasico (modificandone la conformazione e/o l'affinità di legame all'ATP) e provocando in ultima analisi la resistenza agli inibitori competitivi a livello della tasca di legame dell'ATP⁵.

Come precedentemente segnalato, è stato osservato che la mutazione di resistenza F1174L di ALK può svilupparsi più frequentemente quale mutazione "acquisita" secondariamente a una esposizione a crizotinib nei pazienti affetti da tumori che presentano la traslocazione di ALK come oncogene-addiction; tuttavia è stato anche riscontrato, seppur con minore frequenza, che tale mutazione può insorgere *de novo* nei pazienti affetti da NB. Altre molecole diverse da crizotinib, come la diammino-pirimidina TAE684 e il suo derivato ceritinib (LDK378), strutturalmente distinte dal crizotinib, sono attive contro le cellule di NB che esprimono la mutazione di resistenza F1174L di ALK⁶.

Il ceritinib è un TKi di seconda generazione approvato per il trattamento di II linea del NSCLC in stadio avanzato con traslocazione del gene ALK progredito a un precedente trattamento con crizotinib⁷⁻⁹ e, come tale, è un TKi che si lega alla tasca di legame dell'ATP della chinasi ALK. Esso è un derivato della diammino-pirimidina TAE684 che oltre a essere efficace contro ALK è in grado di inibire il recettore-1 del fattore di crescita insulino-simile (IGF-1R), l'STKK22D e il INSR^{10,11}. Ceritinib ha dimostrato efficacia contro le principali mutazioni di resistenza di ALK che si sviluppano in corso di terapia con crizotinib (L1196M, G1269A, I1171T/N, S1206C/Y e nella già citata F1174L) e alectinib (I1171T/N/S e V1180L)^{11,12}. Ceritinib inoltre è attivo nel trattamento del linfoma anaplastico a grandi cellule (ALCL) con riarrangiamento del gene ALK^{13,14}.

Sebbene esistano poche segnalazioni in letteratura circa l'utilizzo del ceritinib nel NB positivo per alterazioni del gene ALK, è stata descritta una risposta completa a ceritinib in un paziente affetto da NB avanzato¹⁵.

Il NB è un tumore quasi esclusivamente pediatrico che origina dalle cellule del sistema nervoso simpatico, e i soggetti adulti affetti da tale patologia sono un'eccezione poiché annualmente vengono diagnosticati meno di 0,3 pazienti per milione di persone¹⁶. Il NB rappresenta la neoplasia più comunemente diagnosticata nei bambini di età inferiore a un anno, attestandosi tra l'8-10% delle cause di morte per tumore in età pediatrica¹⁷.

I soggetti affetti da NB possono sviluppare la neoplasia in qualsiasi regione della catena simpatica; tuttavia, il NB origina più frequentemente a livello della midollare del surrene, potendosi diffondere a livello

addominale, toracico, alle ossa del bacino e alla regione del collo¹⁷⁻²⁰.

L'identificazione delle mutazioni di ALK nel NB, sia alla diagnosi iniziale sia nei casi di recidiva, ha determinato sforzi sempre maggiori per impiegare al meglio nel trattamento dei pazienti affetti da NB avanzato i TKi anti-ALK attualmente approvati in altre patologie.

In uno studio di fase I/II²¹ che valutava il profilo di sicurezza e l'attività di crizotinib nel trattamento di pazienti pediatrici con tumori solidi o ALCL ricaduti o refrattari ai comuni trattamenti, sono stati arruolati 11 pazienti con diagnosi di NB in cui erano state identificate delle varianti mutate di ALK (in particolare le tre mutazioni hot-spot F1174, F1245 e R1275 e un paziente con la mutazione di ALK Y1278S), e tra questi 11 pazienti trattati con crizotinib è stata osservata solamente una risposta completa, nel paziente che presentava la mutazione germinale R1275 di ALK, e due stabilità di malattia²².

Probabilmente in questo studio il crizotinib ha mostrato una minore efficacia nel trattamento dei pazienti affetti da NB avanzato rispetto a quanto osservato nei tumori polmonari, perché in questo raro tumore sono le mutazioni di ALK, piuttosto che i riarrangiamenti genici, a rappresentare uno dei più importanti eventi oncogeni (presente in quasi il 10% dei pazienti con diagnosi di NB), e ALK è il gene che più comunemente viene coinvolto da alterazioni somatiche²³. Nello specifico in questo studio, la minore efficacia di crizotinib osservata nel trattamento del NB positivo per mutazioni del gene ALK è in parte da correlare alla presenza tra i pazienti arruolati di una delle mutazioni più comuni nel NB come la F1174 (12% delle mutazioni), che come sappiamo porta alla resistenza a crizotinib, mentre la mutazione R1275 (43% di mutazioni nel NB) è sensibile al crizotinib^{3,24,25}.

Diversi studi in ambito preclinico hanno valutato l'efficacia di alcuni TKi anti-ALK quali crizotinib, ceritinib, alectinib, brigatinib e lorlatinib nell'inibire le diverse varianti mutazionali di ALK osservate nel NB^{15,26,27}. Sebbene non siano mai stati eseguiti dei confronti testa a testa tra i differenti TKi anti-ALK, i risultati ottenuti da questi studi preclinici mostrano delle potenziali e importanti differenze su come i diversi TKi presentino una diversa affinità di legame con la tasca dell'ATP del dominio della chinasi ALK in relazione al tipo di mutazione.

Poiché le mutazioni di ALK riscontrate nei casi di NB sia alla diagnosi iniziale sia nelle recidive si trovano principalmente a livello dell'alfa(α)-elica e nell'activation loop del recettore ALK, esiste una vera e propria sovrapposizione con i meccanismi delle mutazioni di resistenza già noti per il NSCLC²⁸. Pertanto dal confronto *in vitro* tra i differenti TKi anti-ALK possiamo desumere che il ceritinib è due volte più efficace del crizotinib nell'inibire le mutazioni hot-spot F1174, F1245 e R1275.

La mutazione I1171N di ALK rappresenta invece una vera e propria sfida per molti TKi anti-ALK

ed entrambi, ceritinib e brigatinib, possiedono un'efficacia limitata nell'inibire questa variante mutazionale rispetto a lorlatinib, un TKi di terza generazione che ha mostrato in fase pre-clinica un'elevata attività verso tutte le varianti mutazionali di ALK riscontrate nel NB e per le quali è stato testato. Questi risultati hanno pertanto supportato l'attuale fase di sperimentazione clinica di lorlatinib nel NB^{27,29}.

Sulla base dell'efficacia mostrata negli studi *in vitro* appena discussi, sia il ceritinib che il brigatinib nonché il lorlatinib sembrano essere delle opzioni valide per il trattamento del NB avanzato e positivo a una mutazione di ALK.

Molte delle attuali ricerche nel campo dell'inibizione di ALK nel NB sono incentrate sulla comprensione di come e quando il grande armamentario di TKi anti-ALK attualmente disponibile possa essere efficacemente impiegato nell'ambito terapeutico di questa popolazione di pazienti. Questa sfida che la ricerca oncologica sta affrontando è fondamentale alla luce del fatto che gli attuali regimi terapeutici per il NB avanzato presentano importanti effetti collaterali associati a considerevoli morbilità e scarsa efficacia.

Quei casi di NB che hanno mostrato delle risposte al trattamento con i TKi anti-ALK indicano che esiste una nuova opportunità terapeutica che deve essere maggiormente studiata ed è chiaro che la complessità del NB in termini di eterogeneità genetica gioca un ruolo significativo che deve ancora essere ben compreso. Per questo motivo le nuove tecniche di diagnostica molecolare ora disponibili offrono delle opportunità esclusive per studiare meglio l'eterogeneità, l'infiltrazione immunitaria e il microambiente tumorale del NB, avanzando la possibilità di rispondere a molte domande nei prossimi anni che porteranno a un miglioramento dei trattamenti anche nei tumori estremamente rari, come in questo NB dell'adulto, grazie alla medicina di precisione.

Conflicto di interessi: SP ha percepito diritti d'autore da Il Pensiero Scientifico Editore, soggetto portatore di interessi commerciali in ambito medico scientifico.

Bibliografia

- Chiarle R, Voena C, Ambrogio C, et al. The anaplastic lymphoma kinase in the pathogenesis of cancer. *Nat Rev Cancer* 2008; 8: 11-23.
- Solomon BJ, Mok T, Kim DW, et al. First-line crizotinib versus chemotherapy in ALK-positive lung cancer. *N Engl J Med* 2014; 371: 2167-77.
- Trigg RM, Turner SD. ALK in neuroblastoma: biological and therapeutic implications. *Cancers (Basel)* 2018; 10: 113.
- Lin JJ, Riely GJ, Shaw AT. Targeting ALK: precision medicine takes on drug resistance. *Cancer Discov* 2017; 7: 137-55.
- Doebele RC, Pilling AB, Aisner DL, et al. Mechanisms of resistance to crizotinib in patients with ALK gene rearranged non-small cell lung cancer. *Clin Cancer Res* 2012; 18: 1472-82.
- Debruyne DN, Bhatnagar N, Sharma B, et al. ALK inhibitor resistance in ALK(F1174L)-driven neuroblastoma is associated with AXL activation and induction of EMT. *Oncogene* 2016; 35: 3681-91.
- Dagogo-Jack I, Shaw AT, Riely GJ. Optimizing treatment for patients with ALK positive lung cancer. *Clin Pharmacol Ther* 2017; 101: 625-33.
- US Food and Drug Administration. FDA broadens ceritinib indication to previously untreated ALK positive metastatic NSCLC [online] (2017). (<https://bit.ly/3lf75u2>).
- Soria JC, Tan DSW, Chiari R, et al. First-line ceritinib versus platinum-based chemotherapy in advanced ALK-rearranged non-small-cell lung cancer (ASCEND-4): a randomised, open-label, phase 3 study. *Lancet* 2017; 389: 917-29.
- Katayama R, Shaw AT, Khan TM, et al. Mechanisms of acquired crizotinib resistance in ALK-rearranged lung cancers. *Sci Transl Med* 2012; 4: 120ra17.
- Friboulet L, Li N, Katayama R, et al. The ALK inhibitor ceritinib overcomes crizotinib resistance in non-small cell lung cancer. *Cancer Discov* 2014; 4: 662-73.
- Katayama R, Friboulet L, Koike S, et al. Two novel ALK mutations mediate acquired resistance to the next-generation ALK inhibitor alectinib. *Clin Cancer Res* 2014; 20: 5686-96.
- Richly H, Kim TM, Schuler M, et al. Ceritinib in patients with advanced anaplastic lymphoma kinase-rearranged anaplastic large-cell lymphoma. *Blood* 2015; 126: 1257-8.
- Gainor JF, Tan DS, De Pas T, et al. Progression-free and overall survival in ALK-positive NSCLC patients treated with sequential crizotinib and ceritinib. *Clin Cancer Res* 2015; 21: 2745-52.
- Guan J, Fransson S, Siaw JT, et al. Clinical response of the novel activating ALK-I1171T mutation in neuroblastoma to the ALK inhibitor ceritinib. *Cold Spring Harb Mol Case Stud* 2018; 4: a002550.
- Esiasvili N, Goodman M, Ward K, et al. Neuroblastoma in adults: Incidence and survival analysis based on SEER data. *Pediatr Blood Cancer* 2007; 49: 41-6.
- Maris JM. Recent advances in neuroblastoma. *N Engl J Med* 2010; 362: 2202-11.
- Matthay KK, Maris JM, Schleiermacher G, et al. Neuroblastoma. *Nat Rev Dis Primers* 2016; 2: 16078.
- Tsubota S, Kadomatsu K. Origin and initiation mechanisms of neuroblastoma. *Cell Tissue Res* 2018; 372: 211-21.
- Nakagawara A. Neural crest development and neuroblastoma: the genetic and biological link. *Prog Brain Res* 2004; 146: 233-42.
- Children's Oncology Group. Crizotinib in treating younger patients with relapsed or refractory solid tumors or anaplastic large cell lymphoma. <https://bit.ly/36avpZN> (ClinicalTrials.gov Identifier: NCT00939770).
- Mossé YP, Lim MS, Voss SD, et al. Safety and activity of crizotinib for paediatric patients with refractory solid tumours or anaplastic large-cell lymphoma: a Children's Oncology Group phase 1 consortium study. *Lancet Oncol* 2013; 14: 472-80.
- Carpenter EL, Mossé YP. Targeting ALK in neuroblastoma: preclinical and clinical advancements. *Nat Rev Clin Oncol* 2012; 9: 391-9.
- Bresler SC, Wood AC, Haglund EA, et al. Differential inhibitor sensitivity of anaplastic lymphoma kinase variants found in neuroblastoma. *Sci Transl Med* 2011; 3: 108ra114.
- Bresler SC, Weiser DA, Huwe PJ, et al. ALK mutations confer differential oncogenic activation and sensitivity to ALK inhibition therapy in neuroblastoma. *Cancer Cell* 2014; 26: 682-94.

26. Siaw JT, Wan H, Pfeifer K, et al. Brigatinib, an anaplastic lymphoma kinase inhibitor, abrogates activity and growth in ALK-positive neuroblastoma cells, *Drosophila* and mice. *Oncotarget* 2016; 7: 29011-22.
27. Guan J, Tucker ER, Wan H, et al. The ALK inhibitor PF-06463922 is effective as a single agent in neuroblastoma driven by expression of ALK and MYCN. *Dis Model Mech* 2016; 9: 941-52.
28. Hallberg B, Palmer RH. The role of the ALK receptor in cancer biology. *Ann Oncol* 2016; 27 (Suppl 3): iii4-15.
29. Infarinato NR, Park JH, Krytska K, et al. The ALK/ROS1 inhibitor PF-06463922 overcomes primary resistance to crizotinib in ALK-driven neuroblastoma. *Cancer Discov* 2016; 6: 96-107.

Indirizzo per la corrispondenza:
Prof. Hector Josè Soto Parra
UOC Oncologia Medica
Azienda Ospedaliera Universitaria Policlinico San Marco
Via Santa Sofia 78
Catania 95123
E-mail: hsotoparra@policlinico.unict.it